КАЗАНСКАЯ ГОСУДАРСТВЕННАЯ МЕДИЦИНСКАЯ АКАДЕМИЯ –
ФИЛИАЛ ФЕДЕРАЛЬНОГО ГОСУДАРСТВЕННОГО БЮДЖЕТНОГО ОБРАЗОВАТЕЛЬНОГО УЧРЕЖДЕНИЯ ДОПОЛНИТЕЛЬНОГО ПРОФЕССИОНАЛЬНОГО ОБРАЗОВАНИЯ «РОССИЙСКАЯ МЕДИЦИНСКАЯ АКАДЕМИЯ НЕПРЕРЫВНОГО ПРОФЕССИОНАЛЬНОГО ОБРАЗОВАНИЯ» МИНЗДРАВА РОССИИ

На правах рукописи

Бебезов Сулейман Ильхомович

КЛИНИКО-ИНСТРУМЕНТАЛЬНАЯ ОЦЕНКА ФУНКЦИОНАЛЬНОГО СОСТОЯНИЯ АРТИФИЦИАЛЬНОГО ПИЩЕВОДА

14.01.17 – Хирургия

ДИССЕРТАЦИЯ

на соискание ученой степени кандидата медицинских наук

Научный руководитель:
доктор медицинских наук, доцент
Бурмистров Михаил Владимирович

Казань – 2020

ОГЛАВЛЕНИЕ

СПИСОК СОКРАЩЕНИЙ 4

ВВЕДЕНИЕ 5

ГЛАВА 1. ОБЗОР ЛИТЕРАТУРЫ 12

1.1. История развития реконструктивной хирургии пищевода 12

1.2. Классификация функциональных расстройств искусственного пищевода 23

1.3. Методы оценки функционального состояния стебля желудка 30

1.4. Лечение, реабилитация и профилактика функциональных расстройств искусственного пищевода 36

ГЛАВА 2. МАТЕРИАЛЫ И МЕТОДЫ ИССЛЕДОВАНИЯ 44

2.1. Общая характеристика клинических наблюдений 44

2.2. Методы исследования 46

2.2.1. Устройство и методика измерения интраоперационного кровоснабжения тканей стенки пищевода и желудка 46

2.2.2. Эндоскопическое исследование артифициального пищевода 47

2.2.3. Методика эндоскопической pH-метрии желудочного трансплантата 48

2.2.4. Методика рентгенологического исследования моторно-эвакуаторной функции желудочного трансплантата 48

2.2.5. Методика анкетирования и оценки качества жизни 48

2.2.6. Статистическая обработка полученных результатов 49

ГЛАВА 3. РЕЗУЛЬТАТЫ СОБСТВЕННЫХ ИССЛЕДОВАНИЙ 51

3.1. Модернизация устройства и метода измерения интраоперационного кровоснабжения артифициального пищевода 51

3.2. Ранние и отдаленные послеоперационные результаты различных вариантов желудочной пластики у больных, перенесших экстирпацию пищевода. 60

3.3. Инструментальная оценка функциональных расстройств артифициального пищевода у больных, перенесших экстирпацию пищевода с различными вариантами желудочной пластики. 63

3.3.1. Рентгенологическое исследование артифициального пищевода 63

3.3.2. Результаты эндоскопического исследования артифициального пищевода 64

3.3.3. Результаты эндоскопической pH-метрии артифициального пищевода 67

3.4. Структура функциональных расстройств и качество жизни больных, перенесших экстирпацию пищевода с различными вариантами желудочной пластики 70

3.4.1. Клиническая симптоматика пациентов, перенесших экстирпацию пищевода с артифициальным пищеводом 70

3.4.2. Структура функциональных расстройств больных, перенесших экстирпацию пищевода с различными вариантами желудочной пластики 72

3.4.3. Результаты исследования качества жизни пациентов с помощью опросников EORTC QLQ-C30 и EORTC QLQ-OES-24 73

ГЛАВА 4. ОБСУЖДЕНИЕ ПОЛУЧЕННЫХ РЕЗУЛЬТАТОВ 76

ВЫВОДЫ 81

ПРАКТИЧЕСКИЕ РЕКОМЕНДАЦИИ 82

СПИСОК ИСПОЛЬЗОВАННОЙ ЛИТЕРАТУРЫ 83

СПИСОК СОКРАЩЕНИЙ

АЛТ – аланинаминотрансфераза

АПВ – амплитуда пульсовой волны

АСТ – аспартатаминотрансфераза

АЦП – аналого-цифровой преобразователь

БИП – болезнь искусственного пишевода

ДАД – диастолическое артериальное давление

ЖКТ – желудочно-кишечный тракт

ИБС – ишемическая болезнь сердца

ИВЛ – искусственная вентиляция легких

НЭП – незавершенная эзофагопластика

ПМГ – пульсомоторография

РП – рак пищевода

САД – систолическое артериальное давление

СОЭ – скорость оседания эритроцитов

ФК – функциональный класс

ХОБЛ – хроническая обструктивная болезнь легких

ЦАП – цифроаналоговый преобразователь

ЭГА – эзофагогастроанастомоз

ВВЕДЕНИЕ

Актуальность темы

Впервые отрицательные последствия операций на пищеводе при его различных заболеваниях описаны M. Rosetti в 1963 г. [231]. Заболевания оперированного и искусственного пищевода были выделены в отдельную группу Э.Н. Ванцяном и соавт. (1967) [48], а позднее Н.О. Николаевым (1972) [79]. Среди них наиболее значимыми считаются рефлюкс-эзофагит, рубцовые стриктуры анастомоза и язвы искусственного пищевода. Частота этих осложнений составляет 7–14% [78].

По данным литературы, после эзофагопластики наиболее часто встречаются следующие функциональные нарушения [161]:

1. Умеренные боли за грудиной.
2. Боли в животе, сопровождающиеся чувством тяжести в эпигастральной области.
3. Расстройства стула, чаще всего представленные периодической или постоянной диареей.
4. Синдром регургитации встречается у каждого четвертого больного в виде отрыжки воздухом или горечи во рту, либо в виде срыгивания желчью или съеденной пищей.
5. Демпинг-синдром легкой и средней степени после эзофагогастропластики в ранние сроки после операции отмечается почти у всех пациентов, которым выполняются пилоропластика и широкая мобилизация двенадцатиперстной кишки по Кохеру, с максимальным расправлением ее верхнегоризонтального колена и перемещением привратника до уровня пищеводного отверстия диафрагмы.
6. Нарушение секреторной функции желудка, вследствие чего практически у всех больных после эзофагогастропластики развивается атрофический гастрит.
7. Нарушение моторно-эвакуаторной функции трансплантата, связанное с выполнением медиастинальной лимфодиссекции в объеме 2S и 2F.

Наряду с этим существуют публикации, в которых не отмечено существенных нарушений моторной и секреторной активности желудочного трансплантата [191].

Функциональные результаты эзофагопластики определяются техникой и уровнем формирования пищеводно-желудочного анастомоза, моторно-эвакуаторными нарушениями вследствие билатеральной ваготомии, а также последствиями нарушения выключения желудка из акта пищеварения [192].

Накопленная со временем информация об отдаленных результатах пластики пищевода по поводу его доброкачественных заболеваний показывает, что больные с искусственным пищеводом нуждаются в диспансерном наблюдении в течение всей жизни. Это обусловлено возможностью развития в трансплантате с течением времени патологических процессов, типичных для органа, из которого он сформирован [149].

Однако не меньшее значение имеют и функциональные расстройства, такие как стойкий спазм анастомоза, демпинг-синдром, дискинезия и спастический синдром трансплантата [36, 128]. Нужно отметить, что единого представления о закономерностях развития моторно-эвакуаторных расстройств желудочных трансплантатов до сих пор не сложилось.

По данным А.Ф. Черноусова и соавт. [149], в 10–40% случаев развитие функциональных нарушений и, как следствие, неудовлетворительное качество жизни пациентов, перенесших эзофагопластику, обусловлено следующими причинами:

– применением порочных, недостаточно физиологически обоснованных методик операций;

– использованием одного из общепринятых вариантов эзофагопластики, оказавшегося неприемлемым для больного;

– техническими погрешностями при выполнении эзофагопластики или последствиями послеоперационных осложнений.

Поскольку наиболее часто эзофагопластика выполняется пациентам со злокачественными заболеваниями пищевода и кардии, было принято решение на

примере пациентов, оперированных в условиях онкологического диспансера, показать преимущества и недостатки различных вариантов желудочной пластики пищевода, которые могут быть учтены при выполнении реконструктивных операций на пищеводе, в том числе и при доброкачественной патологии данной локализации. Исходя из вышеизложенного были определены цель и основные задачи исследования.

Степень разработанности темы исследования

Многие мировые научные школы занимались изучением проблемы хирургического лечения заболеваний пищевода. Данной проблеме посвящены работы В.А. Басова, В.Д. Добромыслова, П.А. Герцена, С.С. Юдина, А.Г. Савиных, Б.В. Петровского, В.А. Казанского, К.П. Сапожкова, А.Н. Бакулева, П.И. Андросова, Б.А. Петрова, Е.Л. Березова А.А. Русанова, А.А. Шалимова, C. Roux, E. Bircher, H. Vulliet, W. Kummel, D. Gavriliu, H. Akijama, M. Orringer, R. Postlethwait и др. Можно выделить ряд ученых, внесших ощутимый вклад в понимание проблемы функциональных осложнений после резекции пищевода и болезней искусственного пищевода: А.Ф. Черноусов, Д.В. Ручкин, Е.А. Дробязгин, Д.А. Балалыкин, Е.В. Булгаков, А.В. Кутепов и др.

К настоящему времени возникла необходимость комплексного сравнительного исследования желудочного трансплантата в зависимости от его конфигурации (желудочная трубка и целый желудок), расположения (внутриплевральный анастомоз и анастомоз на шее). Проведение такой оценки на основе рентгеноэндоскопических методов в сочетании с pH-метрией, фотоплетизмографией эзофагогастроанастомоза (ЭГА) будет способствовать выяснению причин возникновения транзиторных и органических болезней артифициального пищевода, а также позволит оценить возможность их профилактики и рекомендовать способы их лечения.

Цель исследования: провести сравнительный анализ, показать преимущества и недостатки различных вариантов желудочной пластики пищевода, путём применения периоперационной оценки функционального состояния желудочного трансплантата у пациентов, перенесших резекцию

пищевода.

Задачи исследования:

1. Произвести модернизацию устройства и метода измерения интраоперационного кровоснабжения артифициального пищевода.

2. Проанализировать ранние и отдаленные послеоперационные результаты различных вариантов желудочной пластики у больных, перенесших экстирпацию пищевода.

3. Провести инструментальную оценку функциональных расстройств артифициального пищевода у больных, перенесших экстирпацию пищевода с различными вариантами желудочной пластики.

4. Изучить структуру функциональных расстройств и качество жизни больных, перенесших экстирпацию пищевода с различными вариантами желудочной пластики.

Научная новизна:

1. Произведена модернизация устройства и метода измерения интраоперационного кровоснабжения артифициального пищевода, получен патент РФ на полезную модель № 171820 «Устройство для измерения кровоснабжения тканей пищевода и желудка при формировании артифициального пищевода во время операции».

2. Проанализированы ранние и отдаленные послеоперационные результаты различных вариантов желудочной пластики у больных, перенесших экстирпацию пищевода.

3. Проведена инструментальная оценка функциональных расстройств артифициального пищевода у больных, перенесших экстирпацию пищевода с различными вариантами желудочной пластики.

4. Изучена структура функциональных расстройств и качество жизни больных, перенесших экстирпацию пищевода с различными вариантами желудочной пластики.

Теоретическая значимость

Теоретическая значимость проведенного исследования заключается в том,

что его положения, выводы и результаты вносят существенный вклад в научные представления о функциональных расстройствах и качестве жизни пациентов, перенесших резекцию пищевода с различными вариантами желудочной пластики. Благодаря анализу ближайших и отдаленных послеоперационных результатов стало возможным улучшить оценку эффективности проведенных операций.

Практическая значимость работы

Произведена модернизация прибора и метода интраоперационной оценки гемодинамики в тканях пищевода и желудка при формировании эзофагогастроанастомоза. Разработанная нами методика исследования нарушений моторно-эвакуаторной функции желудка используется в практической деятельности ГАУЗ РКОД МЗ РТ. Так, методика проведения эндоскопической pH-метрии артифициального пищевода внедрена в практическую деятельность эндоскопического отделения ГАУЗ РКОД МЗ РТ. Проведен сравнительный анализ качества жизни больных после резекции пищевода и показаны преимущества и недостатки различных вариантов желудочной пластики пищевода.

Методология исследования

По своему дизайну исследование является:

– проверяющим гипотезы;

– экспериментальным;

– двунаправленным когортным;

– динамическим;

– контролируемым (у всех больных применялся один и тот же лечебно-диагностический алгоритм).

Положения, выносимые на защиту

1. Разработанные в клинической практике модернизация прибора и метод фотоплетизмографии могут использоваться в качестве оценки интраоперационного кровоснабжения тканей пищевода и желудка.

2. Обнаружено, что при выполнении пластики пищевода цельным желудком с использованием циркулярного сшивающего аппарата в правой

плевральной полости в послеоперационном периоде не встречались осложнения в виде стриктуры ЭГА.

3. В ходе исследования выявлено, что в отдаленном послеоперационном периоде у пациентов основной группы чаще встречаются такие осложнения, как дуоденогастральный рефлюкс и гастростаз, в то время как у пациентов контрольной группы чаще встречаются стриктуры ЭГА.

Внедрение результатов исследования

Результаты проведенного исследования внедрены в работу Республиканского клинического онкологического диспансера Министерства здравоохранения Республики Татарстан, используются в учебном процессе на кафедре онкологии, радиологии и паллиативной медицины и кафедре эндоскопии и эндоскопической хирургии Казанской государственной медицинской академии – филиала Федерального государственного бюджетного образовательного учреждения дополнительного профессионального образования «Российская медицинская академия непрерывного профессионального образования» Министерства здравоохранения Российской Федерации.

Степень достоверности результатов

Достоверность результатов обеспечивается:

● значительным объемом выборки (186 пациентов, перенесших резекцию пищевода, 1-я группа (контрольная) – пациенты, перенесшие операцию в объеме экстирпации пищевода с одномоментной пластикой желудочным стеблем и наложением ЭГА на шее ручным методом – 148 пациентов; 2-я группа (основная) – пациенты, перенесшие операцию в объеме субтотальной резекции пищевода с одномоментной пластикой цельным желудком и наложением ЭГА в правой плевральной полости с использованием циркулярного сшивающего аппарата – 38 пациентов;

● большим объемом фактического материала, подвергнутого системному и статистическому анализу;

● применением современных методов научных исследований и обработки информации [статистический анализ данных проводился с использованием

специализированного пакета программ SPSS (v.18.0)];

● достаточными сроками наблюдения после проведенного лечения (от 3 месяцев до 3 лет);

● наличием всех первичных документов, оформленных в установленном порядке;

● корректностью методик исследования и проведенных расчетов.

Апробация работы

Материалы диссертационного исследования доложены:

– на Второй общероссийской научно-практической конференции по торакальной хирургии с международным участием молодых ученых и практикующих врачей, посвященной памяти академика М.И. Перельмана (Ярославль, 2016);

– на I съезде хирургов Приволжского федерального округа (Нижний Новгород, 2016);

– на III съезде Общероссийской общественной организации «Российское общество хирургов-гастроэнтерологов» «Актуальные вопросы хирургической гастроэнтерологии» (Геленджик, 2016);

– на X съезде онкологов России (Нижний Новгород, 2019).

Публикации результатов исследования

По теме диссертации опубликовано 12 печатных работ, в том числе 3 статьи в изданиях, рекомендованных ВАК Министерства образования и науки РФ, одно методическое руководство в соавторстве. Получен один патент РФ на полезную модель № 171820 «Устройство для измерения кровоснабжения тканей пищевода и желудка при формировании артифициального пищевода во время операции».

Объем и структура диссертации

Диссертационная работа изложена на 112 страницах машинописного текста, состоит из введения, обзора литературы, двух глав собственных исследований, обсуждения полученных результатов, выводов и практических рекомендаций. Список использованной литературы содержит 158 отечественных и 100 иностранных авторов. Работа иллюстрирована 19 таблицами и 18 рисунками.

Г л а в а 1

ОБЗОР ЛИТЕРАТУРЫ

1.1. История развития реконструктивной хирургии пищевода

Вклад российских ученых в развитие реконструктивной хирургии пищевода является неоспоримо значимым. Такие научные школы, как школы И.И. Насилова, П.И. Дьяконова, С.П. Федорова, П.А. Герцена, С.С. Юдина и А.Г. Савиных, являются основными в реконструктивной хирургии пищевода.

Исторически целесообразно выделить пять периодов развития реконструктивной хирургии пищевода: первый период (1881–1907 гг.) – зарождение; второй период (1908–1940 гг.) – становление; третий период (1941–1960 гг.) – развитие; четвертый период (1961–1990 гг.) – совершенствование; пятый период (1991–2012 гг.) – современный [14].

Имена таких хирургов, как А. Лисенко и Н.Д. Монастырский, знаменуют о первых проводимых операциях на пищеводе в России в 1881 г., целью которых была эзофаготомия на шее в связи с извлечением инородных тел. Первые самостоятельные научные исследования по актуальным проблемам реконструктивной хирургии пищевода начали проводиться Н.Н. Крузенштерном (1885) и Д.С. Морозовым (1887) [64, 77].

Первой в мире работой, в которой описан опробованный на трупах задний внеплевральный доступ к грудному отделу пищевода для его резекции при раке и эзофаготомии при инородных телах, был труд профессора И.И. Насилова «Эзофаготомия и иссечение пищевода внутри груди», опубликованной в 1888 г. Он первым указал реальный путь к грудному отделу пищевода. Однако в 1889 г. В.Г. Руднев из Института топографической анатомии и оперативной хирургии Императорского Московского университета (ИМУ) установил, что доступом И.И. Насилова практически невозможно выполнить мобилизацию пораженного раковой опухолью пищевода в заднем средостении. Но он может использоваться для эзофаготомии при доброкачественных сужениях, дивертикулах и инородных телах пищевода [107, 127, 133].

Клиническое применение заднего доступа И.И. Насилова производили в 1891 г. A. Obalinski при медиастините, в 1898 г. E. Forgue и в 1900 г. Henle при эзофаготомии, в 1897 г. E. Rehn по поводу послеожоговой стриктуры и в 1898 г. по поводу рака грудного отдела пищевода. К сожалению, плохие результаты не позволяли широко применять подобные операции. В 1900 г. Enderlen успешно удалил кость из пищевода доступом И.И. Насилова. В 1903 г. Faure удалил одиннадцатисантиметровый отрезок пищевода с опухолью через комбинированный доступ – косой шейный разрез справа и задний правосторонний доступ по И.И. Насилову с пересечением I ребра для лучшей экспозиции пищевода [6, 75, 107, 127].

В 1895 г. D. Biondi доложил о способе резекции кардии и нижней трети пищевода с одномоментным наложением ЭГА через задний трансторакальный доступ, подобный доступу И.И. Насилова. В отличие от D. Biondi, A. Gosset в 1903 г. опубликовал результаты, в которых предлагал рассекать диафрагму и выводить в плевральную полость желудок для замещения им резецированной части пищевода через левосторонний трансторакальный доступ [94].

Первым трансабдоминальный доступ для резекции кардии использовал W. Levy в 1898 г. с благоприятными результатами. Krukenberg также провел подобный эксперимент на собаках, результаты которого опубликовал в том же году. Важно указать, что W. Levy сделал еще одно предложение – удалять весь грудной отдел пищевода после пересечения его на шее методом медленного выворачивания через гастростому с помощью специального зонда с пуговкой на конце [107, 127].

В.Д. Добромыслов в 1900 г. в экспериментах на собаках, применяя искусственную вентиляцию легких (ИВЛ) через трахеостому, производил резекцию грудного отдела пищевода с одномоментным наложением эзофаго-эзофагоанастомоза конец-в-конец. Он использовал в эксперименте обширный право- или левосторонний лоскутный переднебоковой доступ с пересечением многих ребер [6, 20, 127]. В 1925 г. F. Sauerbruch описал подобный (но гораздо меньших размеров) передний правосторонний лоскутный доступ к верхней

половине грудного отдела пищевода, не упомянув при этом В.Д. Добромыслова [232]. Только в 60–70-е годы заговорили об основополагающем значении его предложений для развития мировой хирургии пищевода [4, 51, 52, 94, 108, 109, 149, 158].

Наиболее крупные исследования этого направления проводились в госпитальной хирургической клинике ИМУ под руководством профессора П.И. Дьяконова. С 1903 по 1908 г. здесь лечилось 134 больных раком пищевода и 34 пациента с ожоговыми стриктурами пищевода [127]. Профессор П.И. Дьяконов и его ученики внесли большой вклад в развитие хирургии пищевода. В.П. Вознесенским был разработан оригинальный метод заднемедиастинальной тонкокишечной эзофагопластики в 1908 г., также он впервые предложил и разработал в эксперименте инвагинационный пищеводно-тонкокишечный анастомоз конец-в-конец по типу «чернильницы-непроливайки». Р.И. Венгловский в 1903 г. первым в России выполнил эндоскопическое удаление доброкачественной опухоли – папилломы пищевода, в 1905 г. им была предложена первая в России монография по эзофагоскопии. А.В. Судакевич применил эзофагоскопию для диагностики дивертикулов пищевода и опубликовал накопленный опыт в 1908 г. [11, 21, 33].

Важный вклад в развитие реконструктивной хирургии пищевода в России внесли сотрудники кафедры госпитальной хирургии ВМА под руководством профессора С.П. Федорова, который первым внедрил в практику диагностическую и лечебную эзофагоскопию в 1888–1894 гг. В 1900 г. впервые осуществил при раке резекцию шейного отдела пищевода. В 1902 г. провел первую гастрэктомию с наложением прямого эзофагодуоденоанастомоза, в 1908 г. доложил об внутриплевральной обходной пластике пищевода петлей тощей кишки, разработанной им в эксперименте [61, 62, 152, 158].

I. Mikulicz в 1886 г. высказывал мысль о возможности образования предгрудинного пищевода из кожи, которую A. Bircher впервые реализовал в 1894 г. [15, 19, 20, 27, 117, 158].

Впервые в мире в 1906 г. C. Roux сделал первый этап тотальной подкожной эзофагопластики тощей кишкой одиннадцатилетнему пациенту с послеожоговой рубцовой стриктурой пищевода. Хотя еще в 1904 г. L. Wullstein опубликовал результаты своей экспериментальной работы по созданию антеторакального пищевода из тощей кишки, но, в отличие от операции C. Roux, с кожной надставкой, другим важным отличием второго варианта операции L. Wullstein было отсутствие анастомоза тонкокишечного трансплантата с желудком [158].

П.А. Герцен в 1907 г. осуществил первую законченную тотальную подкожную пластику пищевода тонкой кишкой в три этапа [2,158]. В 1908 г. его реферат был опубликован в журнале «Zentralblatt fur Chirurgie», поэтому он упоминается как один из авторов этой операции наряду с C. Roux [197, 214, 215].

Я.О. Гальперн в 1912 г. независимо от J. Jianu разработал способ антеторакальной эзофагопластики антиперистальтической желудочной трубкой, основываясь на предложении M. Hirsh (1911) [19, 75, 149]. Метод Гальперна – Жиану впервые в клинической практике использовал в 1914 г. И.И. Греков у 4 больных [149, 158], а в 1922 г. – G. Lotheissen [76].

В 1913 г. W. Meyer для формирования антиперистальтической желудочной трубки по Гальперну–Жиану впервые применил хирургический сшивающий аппарат Hültl, благодаря чему появилась возможность избежать наложения большого количества швов на раны желудка [15, 16].

F. Thorek в марте 1913 г. впервые успешно резецировал пищевод по поводу рака среднегрудного отдела через левосторонний торакотомный доступ в VII межреберье с пересечением кверху IV, V, VI и VII ребер в области их углов (позже этот разрез был назван «нормальным доступом по Тореку»). Верхний конец пищевода F. Thorek вывел на шею, а нижний ушил и погрузил в желудок. После операции больная прожила 13 лет, пользуясь резиновым протезом, соединявшим эзофагостому и гастростому [52, 94]. F. Thorek оперировал на пищеводе с использованием метода инсуффляции по S.J. Meltzer, т.е. вдувания кислорода в трахею через тонкий катетер [75]. J.H. Zaajer в 1913 г. провел первую успешную трехэтапную чресплевральную резекцию нижнегрудного отдела

пищевода при раке. Пищеводная и желудочная стомы были соединены резиновой трубкой по методу Глюка [8,109]. F. Thorek и J.H. Zaajer подтвердили и доказали, что если операция по поводу рака пищевода через доступ по В.Д. Добромыслову предпринята своевременно, то больные могут не только перенести ее, но и жить продолжительное время [53].

В целом ряде работ упоминаются данные об истории разработки кожной эзофагопластики, которой занимались в России в 20-х годах В.Р. Брайцев, В.Л. Покотило, А.Н. Бакулев, А.Г. Соловьев, С.С. Юдин [17, 19, 58, 158]. Большой вклад внес ученик П.А. Герцена В.Л. Покотило, который усовершенствовал кожную трубку на шее и изучил отдаленные результаты операции [4, 97, 98, 99, 158].

Способ толстокишечной эзофагопластики, предложенный в 1911 г. H. Vulliet и G.E. Kelling, впервые успешно осуществили в 1913 г. O. Lundblad и в 1919 г. O. Roith, в России Л.А. Стуккей в 1916 г., Н.А. Богораз в 1925 г., Н.И. Напалков и Б.К. Финкельштейн в 1926 г. [19]. Возрождение эзофагопластики в 1950–1951 гг. произошло благодаря P. Orsoni, A. Toupet, P. Lafargue, а также П.И. Андросову в 1953–1954 гг. [93].

С.С. Юдин в 1954 г. указывает на недостаточность кровоснабжения трансплантата как на самую главную проблему пластики пищевода как тонкой, так и толстой кишкой [158]. Е.Ю. Крамаренко в 1928 г. впервые разработал реваскуляризацию тонкокишечного трансплантата за счет внутренней грудной артерии, а в 1929 г. его сотрудницей А. Мацневой был внедрен метод реваскуляризации тонкокишечного трансплантата за счет артерий шеи. В клинике первыми данный метод применили в 1946 г. W.P. Longmire и в 1950 г. П.И. Андросов [74, 158].

C. Beck и A. Carrel в 1905 г. предложили желудочную эзофагопластику, которую разрабатывали F. Sauerbruch (1905), Voelker (1908), M. Hirsch (1911), Fink (1912), а первую успешную тотальную подкожную пластику пищевода целым желудком выполнил в 1920 г. M. Kirschner [16].

А.Г. Соловьев в 1934 г. доложил результаты своей первой серии из 8 подкожных комбинированных эзофагопластик по Лексеру [129]. Исследования

С.С. Юдина по эзофагопластике хорошо освещены как у нас, так и за рубежом, о чем говорят работы R. Nissen (1955); R. Nissen, R. Wilson (1960); E.W. Wilkins (2002) [258].

В.С. Левит в 1928 г. доложил об успешной резекции кардии по поводу рака [68]. Это явилось весомым толчком к дальнейшему изучению абдоминального подхода к кардии и нижнему отделу пищевода при раке [94, 100, 108, 111, 112, 113].

Большой интерес отечественных ученых вызвал А.Г. Савиных, сообщивший в 1938 г. о 75 операциях при раке кардии и нижней трети пищевода по своему методу [51]. К.П. Сапожков начиная с 1927 г. изучал проблему хирургического лечения рака пищевода и кардии и, независимо от А.Г. Савиных, предложил сагиттальную диафрагмотомию (но ограниченную и без пересечения ножек диафрагмы) [15, 51, 108]. К.П. Сапожков в 1933 г. предложил проводить тонкокишечный трансплантат на шею в мышечном футляре собственного пищевода после удаления его слизисто-подслизистого слоя методом выворачивания [15].

В конце 30-х годов С.С. Юдин с учениками начали активно разрабатывать хирургическое лечение рака кардии и нижнего отдела пищевода. Так, метод А.Г. Савиных был изучен и успешно применен Б.С. Розановым, который с 1941 по 1956 г. осуществил 346 радикальных операций при раке кардии с летальностью 17,6% (из них абдоминальным доступом – 278 вмешательств и торакоабдоминальным доступом – 68 операций) [108, 109, 110].

В 1946 г. Б.В. Петровский и В.И. Казанский впервые представили больных, успешно перенесших чресплевральную резекцию кардии и нижнегрудного отдела пищевода с одномоментным внутригрудным ЭГА [49, 51]. В конце 40-х – начале 50-х годов подобные трансплевральные операции на пищеводе стали применять также Н.М. Амосов, А.Н. Бакулев, Е.Л. Березов, С.В. Гейнац, М.С. Григорьев, А.В. Гуляев, Б.А. Королев, П.И. Куприянов, Ф.М. Ламперт, Б.Э. Линберг, А.В. Мельников, Б.В. Милонов, Б.К. Осипов, А.Д. Очкин, Б.А. Петров, А.А. Полянцев, Н.П. Рупасов, А.И. Савицкий, А.Г. Соловьев, И.М. Стельмашонок,

И.В. Тихомиров, Ф.Г. Углов, С.С. Юдин [76, 94, 158]. К 1955 г. успешно произведенных операций при раке пищевода в СССР насчитывало порядка более 10 000. Но несмотря на неустанно растущий опыт хирургов, летальность после операций оставалась довольно высокой, достигая 40–50%.

Увлечение внутриплевральными резекциями пищевода с одномоментной эзофагопластикой продолжалось сравнительно недолго. В середине 50-х годов хирурги стали ограничивать показания к подобным операциям только опухолями нижней трети пищевода. В 1958 г. Н.М. Амосов и другие хирурги вовсе исключили их из своего арсенала ввиду плохих непосредственных результатов. Даже Б.В. Петровский в 1956 г. отказался от них в пользу операции Добромыслова–Торека с отсроченной кишечной эзофагопластикой.

Возрождение толстокишечной эзофагопластики знаменует применение данного метода в качестве альтернативы пластике пищевода по Ру–Герцену–Юдину. Первая в СССР успешная антеторакальная пластика пищевода правой половиной толстой кишки в изоперистальтической позиции была выполнена П.И. Андросовым в три этапа в Институте им. Н.В. Склифосовского в 1952 г. [1, 3]. Осознав большие преимущества и перспективы суб- и тотальной толстокишечной эзофагопластики, отечественные хирурги к концу 50-х годов прочно внесли данный метод в практику. Этот период также характеризуется появлением сторонников эзофагопластики сегментами толстой кишки, выкроенными из ее правой половины: В.Н. Шамов в 1955 г. и Б.А. Петров в 1957 г., и левой половины: И.С. Мгалоблишвили в 1956 г. и В.И. Попов в 1957 г. Еще один не менее важный момент: внедрение в хирургию пищевода оригинальных отечественных хирургических сшивающих аппаратов. Механический шов обладал рядом преимуществ: сокращение продолжительности операций, повышение их асептичности, снижение травматичности, создание благоприятных условий для заживления анастомозов [81, 82].

В 50-е годы возрос интерес отечественных ученых к проблеме хирургического лечения таких заболеваний, как кардиоспазм и ахалазия кардии, доброкачественные опухоли и кисты пищевода. Б.В. Петровский впервые в

1956 г. начал применять для пластики пищеводно-желудочного перехода при кардиоспазме лоскут диафрагмы на питающей ножке [49, 50].

Первую трансплевральную энуклеацию внутристеночной кисты пищевода произвел в 1931 г. F. Sauerbruch, а первую трансплевральную резекцию лейомиомы нижней трети пищевода выполнил в 1933 г. японский хирург T. Ohsawa [33]. В нашей стране первым сделал резекцию стенки шейного отдела пищевода по поводу нейрофибромы О.В. Николаев в 1938 г. [33]. 50-е годы XX в. характеризуются выработкой оптимальной тактики при лейомиомах и кистах пищевода, которая подразумевала оперативное лечение на основании рентгенологических и эндоскопических данных (без применения эндобиопсии), заключающееся в энуклеации новообразования с сохранением целости слизистой оболочки. В этом большую роль сыграли работы Б.В. Петровского (1956), О.И. Виноградовой (1958), Т.А. Суворовой (1960). Для укрепления швов пищевода стали использовать как собственные ткани организма (сальник на ножке, лоскуты плевры и перикарда, лоскут диафрагмы), так и синтетические материалы [33].

В 1946 г. в СССР появился эндотрахеальный наркоз, который явился одним из главных факторов прогресса грудной хирургии. Огромную роль в развитии хирургии пищевода сыграло внедрение в практику антибактериальной терапии и профилактики хирургических инфекций, что позволило резко снизить частоту гнойно-септических осложнений [153].

В 60-е годы активно совершенствовалась толстокишечная эзофагопластика, изучались возможности выбора различных сегментов толстой кишки для полного или частичного замещения пищевода, позиции трансплантата и источника его кровоснабжения, пути проведения его на шею, также совершенствовались способы формирования анастомозов толстокишечного трансплантата с желудком, пищеводом и глоткой. Однако оставалась нерешенной проблема ишемического некроза трансплантата, ввиду чего хирурги продолжали работать над разработкой методов усиления его кровоснабжения. Так, в 1980 г. Н.Н. Каншин и соавт. опубликовали результаты разработанной ими методики поэтапной мобилизации с

краниальным перемещением кишечного комплекса при тотальной эзофагопластике из правой половины толстой кишки. Этот прием, а также разработанный в последующем М.М. Абакумовым способ колоэзофагопластики с кровоснабжением трансплантата за счет дуги Риолана позволили во всех случаях без натяжения соединять кишку с пищеводом на шее [12, 137, 149].

Однако тонкокишечная пластика пищевода не утратила свои позиции и усовершенствовалась. В 1961 г. В.И. Попов и В.И. Филин доложили свои результаты свободной пересадки сегмента тонкой кишки на шею на сосудистых анастомозах [4, 15]. В 1960 г. J. Jacobson и E. Suares предложили микрохирургическую технику анастомозирования сосудов малого диаметра, с этого момента началась новая эра в пластической и реконструктивной хирургии [15].

Дальнейшее развитие желудочной эзофагопластики также знаменует 60-е годы. В 1961 г. В.В. Сумин опубликовал два случая успешной одномоментной загрудинной пластики пищевода изоперистальтической желудочной трубкой по методу Рутковского–Григорьева–Лорта–Жакоба у пациентов с ожоговыми стриктурами пищевода, причем в одном случае у ребенка 2,5 года [10]. В.С. Сильвестров в 1964 г. с целью снижения угрозы несостоятельности швов внутриплеврального соустья перешел на трансторакальную резекцию пищевода с одномоментной загрудинной эзофагопластикой желудком и анастомозом на шее. Для снижения травматичности операции с 1966 г. он начал удалять пищевод по методу А.Г. Савиных и замещать его целым желудком, который проводил на шею через заднее средостение. Такое решение проблемы снизило в 5 раз послеоперационную летальность. Чрезбрюшиношейный (трансдиафрагмальный) способ экстирпации пищевода при раке в этот период использовали также В.С. Рогачева (1960), А.И. Решетов (1961), В.И. Попов (1967) [15, 149].

Но, к сожалению, непосредственные результаты хирургического лечения рака пищевода все еще оставляли желать лучшего. Учитывая это, многие хирурги при раке средней трети пищевода придерживались тактики многоэтапных

вмешательств типа операции Добромыслова–Торека с отсроченным выполнением кишечной эзофагопластики, избегая одномоментных операций. Но некоторая часть хирургов все-таки отдавали предпочтение одномоментным операциям. Так, С.А. Гаджиев в 1969 г. считал, что было бы неправильно противопоставлять одномоментную радикальную операцию типа Льюиса многоэтапной операции Добромыслова–Торека, и к одномоментным операциям следует шире прибегать у крепких пациентов [149]. Размышления на тему выбора между одномоментными либо многоэтапными операциями продолжались и в 70-х годах. Целый ряд отечественных ученых продолжали совершенствовать методику и технику одномоментных операций при раке и рубцовых стриктурах пищевода (А.Ф. Черноусов, В.С. Сильвестров, Б.Е. Петерсон, М.З. Сигал, А.И. Пирогов, М.И. Давыдов, А.С. Мамонтов, О.К. Скобелкин). Период 80–90-х годов также характеризуется изменением взглядов на метод выбора хирургического лечения рака пищевода [15, 35, 55, 134, 149, 150].

Большую роль в разработке и внедрении этой прогрессивной методики сыграли работы 80–90-х годов по изучению путей метастазирования и стадированию рака пищевода и кардии, а также исследования, касающиеся методики и техники вариантов расширенной лимфаденэктомии, предпринятые зарубежными учеными H. Akiyama et al. (1981, 1990, 1992), F. Fekete et al. (1987), R.J. Finley, Inculet R.I. (1989), Maeta M. et al. (1993), T. Nishimaki et al. (1998), J.R. Siewert, J.D. Order (1992), G. Tanabe et al. (1986) [168, 184,190, 217, 224, 227, 237]. В 90-е годы при раке пищевода и кардии, благодаря исследованиям М.И. Давыдова и соавт., А.С. Мамонтова и соавт., А.Ф. Черноусова и соавт. внедряется новая технология – расширенная лимфаденэктомия, позволившая значительно повысить онкологическую радикальность операций [5, 71, 149]. Благодаря работам ряда отечественных ученых (А.Ф. Черноусов, В.С. Сильвестров, Н.Н. Блохин, Б.Е. Петерсон, А.И. Пирогов, А.С. Мамонтов, М.И. Давыдов, И.С. Стилиди, О.К. Скобелкин, Е.И. Брехов, В.И. Чиссов) необходимость и преимущества одномоментных, комбинированных, расширенных и сочетанных операций сегодня уже ни у кого не вызывают сомнений, а

многоэтапные вмешательства при раке пищевода производятся только вынужденно, по особым показаниям [35, 80, 134, 149].

В 2002 г. Б.И. Мирошников и К.М. Лебединский в своей монографии описали характерные черты современной эпохи развития хирургии рака пищевода: 1) практически полный переход к одноэтапным операциям, решение проблемы несостоятельности пищеводных соустий; 2) снижение инвазивности операций на пищеводе, развитие полостной эндовидеохирургии и внутрипросветной эндохирургии; 3) рост операбельности больных раком пищевода, снижение частоты функциональных противопоказаний к операции; 4) внедрение микрохирургии и пересадки свободных сегментов кишки и желудка; 5) широкое использование хирургических сшивающих аппаратов, стандартизация пищеводных анастомозов; 6) повышение онкологического радикализма операций на основе использования лимфодиссекции, химио- и радиотерапии; 7) стандартизация послеоперационного ведения больных; 8) внедрение паллиативных эндохирургических вмешательств при неоперабельном раке в виде стентирования пищевода [76].

А.Ф. Черноусов и соавт. (2008) среди характерных особенностей реконструктивной хирургии пищевода в начале XXI в. отмечали пластику изоперистальтической желудочной трубкой как выбор эзофагопластики при доброкачественных заболеваниях пищевода, разработку методики и техники создания полноценного трансплантата из оперированного и патологически измененного желудка, а также одномоментные реконструктивно-пластические операции на глотке, пищеводе и желудке при рубцовых послеожоговых поражениях [15].

Главной отличительной чертой современного периода явились разработка и внедрение в клиническую практику высокотехнологичных мини-инвазивных эндовидеохирургических операций на пищеводе. Основным показанием к видеоторакоскопическим и видеолапароскопическим операциям служил рак пищевода. Причем, если в начале освоения этих операций лимфодиссекция не проводилась, то по мере совершенствования техники эндовидеохирургии этот

этап стал обязательным [67, 90, 92, 138, 229]. Другими показаниями к эндовидеохирургическим операциям считались рубцовые стенозы и запущенные формы кардиоспазма [9, 23, 72, 73], тяжелый пептический рефлюкс-эзофагит [22].

Большую роль в разработке методики и техники торакоскопических и лапароскопических вмешательств на пищеводе и кардии при раке и доброкачественных заболеваниях сыграли исследования ряда зарубежных ученых, таких как S. Shimi et al. (1991), C. Pellegrini et al. (1992), A. Peraccia et al. (1992), J.M. Collard et al. (1993), M. Ohgami (1994), T. Akashi et al. (1995) [7, 60, 63, 102, 160, 169, 171, 236, 248, 249, 255].

Среди новых технологий, которые стали использовать в настоящее время, выделяются телемедицина, планирование операций с использованием новых методов визуализации и 3D-моделирования, внедрение новых эндоскопических внутрипросветных операций, расширенная лимфаденэктомия при раке пищевода, разработка и внедрение высокотехнологичных эндовидеохирургических операций на пищеводе, использование микрососудистых анастомозов а также кровесберегающих технологий [14, 25, 41, 42, 46, 57, 83, 88, 114, 115, 116, 145, 157, 240, 257].

На основании анализа уровня развития реконструктивной хирургии пищевода, современных достижений науки и техники, можно предполагать, что данное научное направление продолжит интенсивно развиваться.

1.2. Классификация функциональных расстройств искусственного пищевода

Первое упоминание в литературе об отрицательных последствиях операций на пищеводе принадлежит M. Rossetti и относится к 1963 г. Заболевания оперированного и искусственного пищевода были выделены в самостоятельную группу Э.Н. Ванцяном и соавт. (1967) и Н.О. Николаевым (1972) [48, 79].

Болезнь искусственного пищевода (БИП) – специфическое, патогенетически самостоятельное патологическое состояние трансплантата, развивающееся в разные сроки после эзофагопластики и этиологически связанное с ней. БИП

составляют часть всего спектра болезней оперированного пищевода после эзофагопластики [106].

До настоящего времени нет исчерпывающей классификации БИП ни в одном крупном руководстве по эзофагопатологии. По мнению ряда авторов, в одной из первых классификаций Н.О. Николаева (1972), основанной на обширном материале (1900 операций на пищеводе с выявлением этой патологии у 18% больных), много спорных положений [30, 39, 78]. В 1986 г. Д.И. Тамулевичюте и А.М. Витенас усовершенствовали классификацию Н.О. Николаева, дополнив ее функциональными расстройствами пищевода и трансплантата, такими как рефлюкс-трансплантатит, ограниченные стенозы и рефлюкс-эзофагит [135].

Существующие классификации БИП основаны на принципе деления их на функциональные и органические. К органической патологии относят пептические язвы, рубцовые стриктуры, опухоли, свищи, дивертикулы, избыточные петли, перегибы и сдавления реконструированного пищевода. Функциональными заболеваниями считаются демпинг-синдром, синдром «выключенного желудка», нарушения моторики, тахикинезия и гипокинезия, атония, антиперистальтика, рефлюкс-эзофагит, застойный эзофагит [48, 79, 151].

В последнее время отмечается переосмысление этой градации, так как в основе любой дисфункции имеет место органический субстрат.

В 1971 г. Б.В. Петровский и соавт. определили связь БИП с предшествующей эзофагопластикой и выделили основные причины их возникновения и развития:

1) конструктивное несовершенство эзофагопластики и тактические ошибки при ее выполнении;

2) неполная коррекция основного заболевания пищевода;

3) предшествующие заболевания органов пластического резерва;

4) воздействие повреждающих факторов в отдаленном периоде.

К техническим и тактическим ошибкам относят применение кожной пластики как метода эзофагопластики, а также погрешности во время операции,

приводящие к несостоятельности анастомоза и, как следствие, к развитию сужения анастомоза или формированию стойкого наружного свища.

Неполной коррекцией основного заболевания пищевода считают тот факт, что часть пластик пищевода по поводу рубцового сужения после химического ожога выполняется в период заболевания, когда рубцевание в соединяемых органах не завершено, и в склеротический процесс вовлекается ткань сформированного анастомоза с последующим развитием стеноза [135]. Рефлюкс-эзофагит собственного пищевода может быть также примером неполной коррекции.

В качестве исходного заболевания органов-доноров рассматривается атрофический гастрит, который является предраковым состоянием. Дальнейшее прогрессирование атрофии слизистой оболочки и возникшие клеточные модуляции могут инициировать злокачественную трансформацию собственно искусственного пищевода [69].

Повреждение искусственного пищевода при проведении медицинских манипуляций и травматическое повреждение могут послужить повреждающим фактором в отдаленном периоде.

У одного и того же пациента может развиться несколько патологий искусственного пищевода, и поэтому исследование БИП необходимо проводить на основании детального анализа каждого случая [45, 59, 79].

В 80-х годах эта проблема была полностью сформулирована, определены пути ее решения. Но наиболее полно и всесторонне эта проблема представлена в докторской диссертации Д.В. Ручкина (2006) и монографии А.Ф. Черноусова «Болезни искусственного пищевода» (2008) [15, 106].

В 2000 г. А.Ф. Черноусов и соавт. [149] считали наиболее точной следующую нозологическую классификацию:

1) нарушение проходимости искусственного пищевода;

а) стриктура анастомоза пищевода или глотки с трансплантатом;

б) сдавления, перегибы, избыточные петли трансплантата;

в) нарушение эвакуации из желудка;

2) слепой мешок собственного пищевода;

3) свищи;

4) пептические язвы;

5) последствия выключения желудка из акта пищеварения;

6) папилломатоз и рак;

7) рефлюкс-эзофагит и застойный эзофагит;

8) дивертикулы.

В 2008 г. А.Ф. Черноусов и соавт. [15] разработали новую классификацию, основанную на морфологической концепции, утверждающей исключительно органическую и по большей части хирургическую природу БИП. В ее основе положены предшествующие классификации, в том числе разработанные в РНЦХ Б.В. Петровским, Э.Н. Ванцяном и Н.О. Николаевым (1967, 1971, 1972) и дополненные Л.Г. Харитоновым (1979) и З.А. Тер-Аветикяном (1988). Она соответствует современному уровню комплексной клинической, лабораторной и топической инструментальной диагностики. В ней выделены:

1. Незавершенная (неудачная) эзофагопластика – синдром, включающий алиментарное истощение вследствие полной дисфагии; гнойную интоксикацию по причине сопутствующих осложнений и психосоматические расстройства.

2. Непроходимость искусственного пищевода.

2.1. Рубцовая стриктура анастомоза:

а) проксимального (шейного или внутригрудного; глоточного или пищеводного);

б) дистального (внутрибрюшного – с желудком или тонкой кишкой).

2.2. Рубцовая стриктура трансплантата (ишемическая, пептическая, травматическая).

2.3. Избыточная петля с перегибом трансплантата.

2.4. Пилороспазм трансплантата из целого желудка.

3. Рефлюкс-эзофагит искусственного пищевода, в том числе осложненный:

3.1. Пептической язвой трансплантата.

3.2. Пептической стриктурой трансплантата.

3.3. Аспирационным бронхитом или пневмонией.

4. Опухоли искусственного пищевода:

4.1. Доброкачественные (полип, липома, папилломатоз и пр.).

4.2. Злокачественные (рак, саркома).

5. Свищи искусственного пищевода:

5.1. Наружные (соустья или трансплантата на протяжении).

5.2. Внутренние (медиастинальный, плевральный, респираторный).

6. Повреждения искусственного пищевода (проникающие или непроникающие; закрытые или открытые):

6.1. Внешнее повреждение (тупую травму или открытое ранение).

6.2. Перфорация инородным телом.

6.3. Ятрогенное повреждение (внутреннее и наружное).

6.4. Химическая, термическая и лучевая травма.

7. Болезни собственного патологически измененного пищевода.

7.1. Слепой мешок (застойный эзофагит).

7.2. Резидуальная стриктура.

7.3. Избыточная культя.

7.4. Рефлюкс-эзофагит (в том числе осложненный пептической язвой, пищеводом Барретта, кровотечением).

7.5. Рак.

В этой классификации упразднен основной принцип разделения БИП на функциональные и органические как не соответствующий современному уровню диагностики, и соответственно, в классификацию не вошла большая группа функциональных болезней. Сформирована новая нозологическая группа «незавершенная эзофагопластика». В классификацию в качестве самостоятельной нозологической группы включены болезни собственного патологически измененного пищевода, развивающиеся после эзофагопластики и ею обусловленные. Классификация дополнена нозологической группой повреждений искусственного пищевода и патологическим состоянием – избыточной культей собственного пищевода. В классификацию не вошли кровотечения,

поствaготомический и демпинг-синдром как болезни, не специфические для эзофагопластики. Из классификации исключены сдавление и перекрут трансплантата как варианты послеоперационных осложнений, а также некроз трансплантата и несостоятельность пищеводного соустья. В классификацию также не включены спаечная БИП, периэзофагит и трансплантиты [15].

Синдром незавершенной эзофагопластики (НЭП) – специфическое патологическое состояние больного, перенесшего неудачную реконструкцию пищевода. Синдром НЭП занимает основное место в структуре БИП. Непременным условием завершения эзофагопластики является создание трансплантата достаточной длины с надежным кровоснабжением. Сегодня НЭП в большинстве случаев является результатом неудачной первичной эзофагопластики по причине ошибок при выставлении показаний, при выборе способа реконструкции или при его непосредственном исполнении. Клинически синдром НЭП характеризуется своеобразным симптомокомплексом: 1) полной дисфагией из-за нарушенной проходимости пищевода по причине: а) основной патологии (стриктура, опухоль); б) пересечения (выключения) на шее; в) его резекции или экстирпации; 2) отсутствием или функциональной непригодностью, обычно короткого искусственного пищевода или протяженным диастазом шейного отдела пищевода и орального конца трансплантата; 3) множественными наружными и внутренними свищами; 4) алиментарной дистрофией; 5) гнойной интоксикацией; 6) психосоматическими расстройствами. Снижению ресурсов организма у больных с НЭП сопутствует дефицит висцерального пластического резерва, т.е. органов ЖКТ, фрагменты которых традиционно используют для создания искусственного пищевода. Это обусловливает дополнительные тактические и технические трудности реконструктивного вмешательства [15].

В настоящее время рассматриваются факторы, способные приводить к формированию рубцового процесса анастомоза и вызывать нарушения его проходимости. К ним относятся: нарушение кровоснабжения органов, несостоятельность и местный инфекционно-воспалительный процесс, свойства шовного материала, диаметр циркулярного сшивающего аппарата.

Ключевая роль в патогенезе стриктуры анастомоза отводится тканевой ишемии [175, 202, 219]. Снижение перфузии кислорода в ткани трансплантата ведет к росту соединительной ткани в зоне анастомоза. На основании этого различают рубцовую и ишемическую стриктуры анастомоза. При рубцовой стриктуре протяженность стеноза не превышает 0,5 см, а при ишемической – составляет более 1 см и выстлана гранулирующими тканями [219].

В настоящее время проблема отдаленных последствий эзофагопластики сохраняет свою актуальность, и это связано в первую очередь с тем, что БИП является критерием оценки эзофагопластики, целью которой является обеспечение высокого качества жизни пациентов и хороший отдаленный прогноз.

Так, на основании данных литературы и собственного опыта А.В. Кутепов и соавт. [66] разработали классификацию патологических состояний искусственного пищевода, сформированного из желудка (таблица 1.1).

Таблица 1.1 – Патологические состояния искусственного пищевода, сформированного из желудка

Ранние функциональные нарушения	Гипокинезия
	Гиперкинезия
	Спастический синдром трансплантата
	Дуоденостаз
Транзиторные нарушения адаптационого периода	Анастомозит
	Гастрит трансплантатита
	Гастростаз
	Демпинг-синдром
Органические заболевания искусственного пищевода	Рефлюкс-эзофагит
	Язвы и эрозии гастротранплантата
	Рубцовый стеноз анастомоза
	Безоары искусственного пищевода

Условно разделяя послеоперационный период в хирургической гастроэнтерологии на «ранний» и «поздний», авторы отнесли к «ранним» функциональные нарушения, выявленные при завершении стационарного лечения [(17,2±1,2) сут]. Патологические состояния, развивающиеся в течение 1–3 месяцев, –

к «осложнениям адаптационного периода». Первые две группы патологических состояний являются функциональными. К «органическим заболеваниям искусственного пищевода» были отнесены состояния, развивающиеся у больных в более поздние сроки (от 3 месяцев до нескольких лет). Авторы считают, что именно расстройства последней группы представляют собой неблагоприятные осложнения перенесенной эзофагогастропластики, поскольку они серьезно влияют на качество жизни пациентов и требуют повторных курсов комплексного лечения [66].

1.3. Методы оценки функционального состояния стебля желудка

Наиболее часто встречающимися осложнениями, связанными с резекцией пищевода с одномоментной пластикой, являются: несостоятельность анастомоза, ишемия и некроз трансплантата, стриктуры, повреждение возвратного гортанного нерва и лимфорея [228]. Для объективного изучения БИП применяются как традиционные, так и относительно редкие инструментальные методы исследования. Наряду с традиционной рентгеноскопией и эзофагоскопией с биопсией слизистой и pH-метрией [28, 65, 175], применяются радионуклидная сцинтиграфия и баллонная манометрия [118, 125, 130]. Júverson Alves Terra Júnior и др. в своем исследовании использовали электроманометрию для оценки функции верхнего пищеводного сфинктера и для оценки культи пищевода и высоты анастомоза. При сравнении среднего значения высоты анастомоза, наблюдаемого при манометрическом обследовании и эндоскопии, было отмечено, что при манометрии, высота анастомоза была значительно больше – 23,5 см (20–27 см) и 20 см (18–25 см) соответственно. Это демонстрирует важность и точность метода электроманометрии для мониторинга культи пищевода и пищеводного анастомоза [188].

Частота несостоятельности анастомоза после резекции пищевода колеблется от 5 до 40%, и смертность, связанная с нею, составляет между 2 и 12% [228]. Обзор базы данных общества торакальных хирургов, который включал 7595 эзофагэктомий, выявил, что сердечная недостаточность, гипертоническая болезнь, почечная недостаточность и тип процедуры являются значительными факторами,

связанными с несостоятельностью анастомоза [221]. Частота смертности от несостоятельности анастомоза снижается частично благодаря широкому использованию компьютерной томографии и эндоскопии. В отношении дифференцирования между несостоятельностью анастомоза и некрозом культи лучшим методом является эндоскопическое исследование [209].

Ишемия трансплантата (желудочного или кишечного) возникает у 9–40% пациентов, подвергшихся эзофагэктомии. Частота ишемии, диагностируемая при эндоскопии для желудочного и кишечного трансплантата, составляет соответственно 10,4 и 7,4% [223]. В одном исследовании измерение перфузии допплером (Scanninglaser Doppler perfusion measurement) показало значительное снижение у каждого из 16 пациентов после мобилизации желудка и формирования желудочной трубки по сравнению с измерениями до операции. Это снижение (примерно 70%) было особенно видно в проксимальном конце желудочной культи [204]. Снижение перфузии может привести к несостоятельности анастомоза и/или формированию стриктуры или функциональным расстройствам культи.

Тотальная ишемия (некроз) трансплантата может проявляться резким ухудшением состояния пациента с явлениями септического шока. Эндоскопия является методом выбора у такого больного со стремительно ухудшающимся состоянием для быстрой диагностики некроза трансплантата, требующей хирургического вмешательства [228].

По данным Э.Н. Ванцяна и Р.А. Тощакова (1971) [17], стенозы шейного соустья трансплантата развиваются у 15–30% всех больных после эзофагогастропластики. Б.Е. Петерсон (1967) [91] предложил для анастомозов пищевода с желудком различать клинически, рентгенологически и эзофагоскопически 3 степени сужения:

I степень (компенсированное сужение) – просвет пищевода составляет 0,7–0,5 см;

II степень (субкомпенсированное сужение) – просвет анастомоза рентгено- и эзофагоскопически сужен до 0,5–0,3 см;

III степень (декомпенсированное сужение) – рентгенологически определяются симптом «нитки» и ширина просвета менее 0,3 см.

Повреждение возвратного гортанного нерва является другим осложнением, связанным с эзофагэктомией, и может проявляться как охриплость, затрудненное дыхание и аспирационная пневмония. При подозрении на повреждение возвратного нерва необходимо провести ларингоскопию и оценку пищеводного глотания.

Нормальная пищеварительная функция, согласно данным, сохраняется только у 20% пациентов после эзофагэктомии. Функциональные расстройства вследствие резекции пищевода и реконструкции включают дисфагию, рефлюкс, демпинг-синдром и задержку опорожнения желудка или гипокинезию, спазм трансплантата [228].

Дисфагия возникает до 65% у пациентов после эзофагэктомии, и только 3–4% испытывают тяжелую дисфагию. Наиболее частой причиной дисфагии является стриктура анастомоза, но также дисфагия может быть и функциональной. Пациенты с симптомами, предполагающими послеоперационную стриктуру, должны подвергаться эндоскопическому исследованию [228].

Рефлюкс-эзофагит является неизбежным следствием разрушения сфинктерного аппарата пищевода [18, 43, 47, 196]. Согласно D' Journo et al., почти у 50% пациентов, подвергшихся эзофагэктомии, развивается эзофагит, вызванный воздействием кислоты и желчи [243]. Rocha et al. показывают, что в послеоперационном периоде, в период наблюдения от 1 до 10 лет частота эзофагита в оставшейся культе колеблется от 45,9 до 70% [166].

По данным литературы [228], к факторам, вызывающим рефлюкс после эзофагэктомии, относятся:

- Разрыв или потеря нормального антирефлюксного механизма при использовании желудочной культи (такие как нижний пищеводный сфинктер, угол Гиса).
- Прямой анастомоз без сфинктерного механизма для предупреждения рефлюкса.
- Положительное абдоминальное давление, продвигающее рефлюкс проксимально через анастомоз.

- Отрицательное внутригрудное давление.
- Ослабленная подвижность культи.
- Ослабленная моторика пищеводного остатка, возможно связанная с денервацией.

Клинические проявления рефлюкс-эзофагита могут иметь различную степень выраженности. Диагноз подтверждается только при инструментальном исследовании (рентгенологически, эндоскопически, а также с помощью pH-метрии) [139, 175]. Основным рентгенологическим признаком послеоперационного рефлюкс-эзофагита является регургитация в пищевод контрастной массы из нижележащих отделов пищеварительного тракта, сопровождающаяся изменениями рельефа слизистой оболочки. При эндоскопическом исследовании выявляется более полная картина: отек слизистой оболочки, эрозии, изъязвления, кровоточивость, зияние соустья и регургитация содержимого желудка или кишечника в пищевод [40, 136, 156]. Различают несколько степеней выраженности рефлюкс-эзофагита. H. Bassett (1980) описывает 4 его стадии:

I – отек, гиперемия слизистой, обилие слизи;

II – появление одиночных эрозий;

III – значительный отек и гиперемия с очагами кровоточащих эрозий;

IV – «плачущая» слизистая оболочка с диффузными эрозиями, кровоточащая при малейшем контакте с эндоскопом.

Выполнение фиброэзофагоскопии у больных после эзофагопластики является затрудненным из-за дисфагии и требует от пациентов преодоления определенного психологического барьера. Поэтому показаниями для проведения фиброэзофагоскопии являются:

- выраженный анастомозит с подозрением на рубцовый стеноз анастомоза – для определения тактики лечения в зависимости от диаметра анастомоза;
- рентгенологически подтвержденный желудочно-пищеводный рефлюкс – для выявления эрозий и язв трансплантата;
- подозрение на местный рецидив рака – для гистологического исследования слизистой [15].

Около 4% болезней оперированного пищевода составляют язвы трансплантата [135], которые диагностируются на основе клинических данных рентгенологически выявленной «ниши», чаще в дистальном отделе трансплантата на фоне рефлюкс-трансплантита, а также косвенных симптомов такого заболевания, как пилороспазм, застой в желудке и частые верхние желудочные рефлюксы [34, 39, 135].

Гипокинезия трансплантата возникает вследствие пересечения стволов блуждающих нервов и является менее обременительной для пациентов [126, 142, 154]. Рентгенологически гипокинезия характеризуется расширением просвета искусственного пищевода, задержкой контраста в нем не менее 7 минут, картиной «бариевого столба» высотой от 3 до 15 см и ослаблением перистальтики.

Демпинг-синдром встречается приблизительно у 50% пациентов, подвергшихся эзофагэктомии [177]. Большинство пациентов имеют раннее начало в течение 10–30 минут, вероятнее всего, из-за быстрого передвижения гиперосмолярного желудочного содержимого в тонкий кишечник. Позднее начало демпинг-синдрома (1–3 часа) встречается у 25% пациентов и относится к вторичной гипогликемии, к глубокому инсулиновому ответу на изменение карбонгидратов [183].

Спазм трансплантата является одним из серьезных функциональных нарушений [36, 142, 144, 149, 170, 176, 205]. Спазм – это задержка жидкого контраста более 3–5 секунд и густого более 10–15 секунд при поражении сегмента длиной до 5 см. Спазм трансплантата, как правило, сопровождается маятникообразными движениями контраста [142].

Различают следующие виды спазмов:

а) по времени: мимолетные (1–2 секунды), продолжительные (3–6 секунд);

б) по протяженности: короткие (до 6 см), диффузные (более 6 см);

в) по силе: поверхностные, средние, глубокие.

Для оценки секреторной функции желудочного трансплантата выполняют компьютерную внутрижелудочную pH-метрию. Результаты исследования

оцениваются в графическом и в текстовом режиме с применением таблицы параметров по De Meester [175].

Изучение внутриорганного кровотока полых органов во время операции было впервые предложено М.З. Сигалом в 1963 г. В 1974 г. М.З. Сигал и З.М. Сигал создали метод исследования кровообращения во внутристеночных сосудах внутренних органов во время операции – ангиотензометрию [122, 123, 124].

З.М. Сигал в 1981 г. разработал способ интраоперационной внутрипросветной пульсомоторографии полых органов [121]. Этот метод позволял регистрировать гемодинамическую активность полых органов по пульсовым изменениям оптической плотности. По мнению З.М. Сигала (1988), пульсомоторография позволяет выявить во время операции локальные ишемические нарушения в полых органах. Пульсомоторография по З.М. Сигалу является атравматичным и эффективным методом диагностики гемодинамических нарушений в стенках полых органов брюшной полости [120]. Внутрипросветная пульсомоторография основана на регистрации изменений пульсового и непульсового уровней оптической плотности, кровотока и моторной активности полых органов [54, 70, 119].

Одним из наиболее демонстративных показателей, определяющих тяжесть патологических синдромов эзофагогастропластики, является динамика массы тела. Оценка питания проводится до и после операции у всех пациентов и состоит из антропометрических показателей (вес, рост окружность мышц рук), сывороточных белков, альбумина и трансферрина и иммунологической оценки (общее количество лимфоцитов) [188].

Для оценки качества жизни больных раком пищевода своеобразным «золотым стандартом» признана комбинация базового опросника, утвержденного Европейской организацией для исследования и лечения рака (EORTC) QLQ-C30 и специфичного для рака пищевода модуля QLQ-OES-24 [56, 189]. QLQ-C30 включает девять мультисистемных шкал, разделенных на пять функциональных шкал (физическая, ролевая, эмоциональная, когнитивная и социальная), три

симптомных шкалы (слабость, тошнота/рвота и боль), глобальное здоровье и шкала оценки качества жизни. Оценка нескольких одиночных симптомов также включена в этот инструмент [242, 244]. Данная комбинация опросников проста в использовании, обладает наибольшей чувствительностью и информативностью, позволяет быстро обработать полученные данные и достоверно оценить качество жизни больного. Высокие цифры по шкале симптомов указывают на выраженность симптомов, тогда как высокие цифры по оценке функциональных шкал указывают на лучшую функцию.

Таким образом, исследование состояния желудочного эзофаготрансплантата комплексными методиками будет способствовать выяснению причин возникновения транзиторных и органических БИП, а также позволит рекомендовать способы их профилактики и лечения.

1.4. Лечение, реабилитация и профилактика функциональных расстройств искусственного пищевода

Учитывая спектр операционных осложнений, несостоятельность анастомоза все еще является критической проблемой. Основываясь на метаанализах, риск несостоятельности можно снизить наложением внутриторакального анастомоза по сравнению с шейной реконструкцией (первый уровень доказательности, level-1 evidence). Помимо более высокой частоты несостоятельности риск повреждения возвратного нерва является дополнительным недостатком реконструкции на шее [95, 96, 104, 132, 162, 213].

Частота повторной операции при несостоятельности анастомоза высокая и достигает 70%, однако существует явная тенденция к установке внутрипросветного стента, комбинированного с дренированием абсцесса, которая в большинстве исследований приводит к благоприятным результатам [238].

Во многих центрах консервативное или эндоскопическое лечение свищей и несостоятельности является первоначальным шагом в лечении. Повторная операция остается обычно альтернативой для тех пациентов, у которых эндоскопия была неуспешна или невыполнима, или у кого несостоятельность

присутствовала на очень ранних стадиях после операции [180]. К лечению несостоятельности анастомоза всегда следует привлекать хирурга и эндоскописта и адаптировать этот процесс к индивидуальным нуждам пациента [182].

Принципы консервативного лечения включают адекватное дренирование перианастомозной воспалительной полости и частей кишечного тракта (желудок или тонкая кишка), которые располагаются дистальнее несостоятельности. Поддерживающая терапия включает введение жидкостей, электролитов и изокалорийное энтеральное питание через тонкокишечный зонд [163, 198, 216].

Возможно, является оправданным профилактическая установка дренажа в грудную полость уже во время первичной хирургической операции. Расположенный рядом с анастомозом дренаж позволит раннему торакальному дренированию. Тем самым можно избежать вторичных осложнений из-за прогрессирующего накопления кишечной жидкости в случае несостоятельности анастомоза. Если дренирование является неадекватным, накопленную жидкость в большинстве случаев можно дренировать чрескожно под ренгенологическим контролем. Однако традиционное дренирование обычно не обеспечивает достаточного дренирования на долгий период. При неэффективности чрескожного дренирования необходима хирургическая ревизия. Частота смертности пациентов с неэффективным дренированием несостоятельности анастомоза, по данным литературы, достигает 80% [238].

Стандартное эндоскопическое лечение состоит из эндоскопического лаважа и хирургической обработки свища и, при возможности, лаважа перианастомозного средостения через наружные дренажные трубки [182]. Таким образом, снижается бактериальная нагрузка и некротическая ткань. Однако по сравнению с традиционной хирургической обработкой инфекционных ран эндоскопия является менее эффективной из-за минимального инвазивного доступа и ограниченных возможностей в лечении [181]. Эндоскопическое лечение несостоятельности имеет свои недостатки. Таким образом, инъекции фибринового клея или эндоскопическое клипирование могут закрыть только несостоятельность анастомоза небольших размеров [180]. Основными причинами

безуспешности закрытия клипсами были хроническая несостоятельность и свищ с воспалением [212].

Эндоскопическая имплантация стента с покрытием является альтернативным вариантом лечения несостоятельности анастомоза. Эта техника легкодоступна и эффективна и связана с меньшей летальностью [164, 238]. Установка стента часто дает возможность продолжать пероральный прием и может использоваться для больших дефектов [174, 187, 256]. Однако стенты имеют тенденцию к миграции от 20 до 30% случаев, вызывая стеноз, и требуют частого рентгенологического наблюдения [187, 256]. Еще одна проблема в отношении этой процедуры – это необходимость удаления стента; своевременное эндоскопическое удаление в соответствующие сроки может быть затруднено. В исследовании пациентов с несостоятельностью ЭГА вероятность успеха эндоскопического стентирования составила 85%, и не было существенных различий между пластиковыми стентами и металлическими стентами с полным или частичным покрытием [239]. Частота миграции была выше для пластиковых стентов и металлических стентов с полным покрытием по сравнению с металлическими стентами с частичным покрытием (31, 26 и 12% соответственно). Стенты с частичным покрытием позволяют ткани врастать, и это явление может предотвратить миграцию стента. Однако это может помешать безопасному эндоскопическому удалению. M. Černá, M. Köcher, V. Válek et al. предложили использовать биологически рассасывающиеся стенты для пациентов с несостоятельностью ЭГА. Эффективность составила 80%, но частота миграции составляла 60% во время последующего наблюдения [173]. Наложение дополнительной клипсы или шва для предупреждения миграции может быть оправданным. G. Vanbiervliet, J. Filippi, B.S. Karimdjee et al. сообщают, что частота миграции была 13% для пациентов с дополнительными клипсами и 34% – для пациентов без них [246]. В другом исследовании относительно несостоятельности анастомоза упомянуто о возможности расширения зияния анастомоза или эрозии стента в трахею и крупные сосуды [233].

Если установка стента была неуспешной, VAC-терапия может стать новой,

минимально инвазивной альтернативой повторной операции [155, 172, 179, 208]. Особенно эта терапия показана тяжелым больным с сопутствующими заболеваниями. R. Weidenhagen, W.H. Hartl, K.U. Gruetzner et al. использовали специфические системы проводников с доступом через рот и смогли успешно пролечить внутриторакальную несостоятельность анастомоза у шести больных без каких-либо осложнений [163].

VAC-терапия проводится с пористой полиуретановой губкой, установленной на конец желудочного зонда. Это устройство вводится с помощью эндоскопических щипцов и помещается в дефект. Затем применяется контролируемое, непрерывное, отрицательное давление. Губку нужно менять каждые 2–5 дней. Она непрерывно удаляет раневые выделения и интерстициальный отек, что способствует улучшению микроциркуляции и грануляции раны и ускоряет процесс заживления [211]. По данным одного исследования, VAC-терапия была успешна в 93% случаев с несостоятельностью анастомоза [206]. В другом исследовании у пяти пациентов с несостоятельностью анастомоза вероятность успеха VAC-терапии составила 100%, а средний показатель длительности лечения составил 28 дней со сменой девяти губок [178].

Xu-Feng Deng et al. провели первый метаанализ, сравнивающий пищеводно-желудочный анастомоз, наложенный ручным шитьем и линейным степлером при раке пищевода. Они объединили данные 15 исследований с 1998 по 2013 г., сравнивая воздействие каждого метода на возникновение послеоперационных стриктур и несостоятельности анастомоза. Анализы в подгруппах проводились согласно стороне анастомоза. По результатам исследований выявилось значительное снижение несостоятельности анастомоза и стриктуры у пациентов с анастомозами, наложенными линейным степлером. Такие результаты возможны благодаря тому, что линейно-степлерный анастомоз обеспечивает большую перекрестно-секционную площадь эзофагэктомии, что могло уменьшить стриктуры и необходимость в последующей дилатации. По сравнению с анастомозами, наложенными ручным шитьем, линейно-степлерные анастомозы имеют более низкую частоту несостоятельности анастомоза по нескольким

причинам: 1) степлерные анастомозы считаются более целесообразными и менее травматичными для тканей; 2) латеральное расположение швов позволяет уменьшить напряжение анастомоза, не подвергая риску микроциркуляцию желудочной культи; 3) линейный степлер обеспечивает три слоя степлерной конструкции, что является менее травматичным и более водонепроницаемым, чем ручное шитье. Несмотря на то что не было значительной разницы в снижении несостоятельности торакального анастомоза, наблюдается значительное снижение несостоятельности анастомоза на шее, связанное с использованием линейного степлера [195].

Выкраивание узкого желудочного стебля при формировании искусственного пищевода помогает избежать ишемии благодаря кровоснабжению за счет желудочно-сальниковой аркады и упрощению возможности установления внутрипросветного стента в случае несостоятельности анастомоза [163]. Аналогично установка внутрипросветного стента успешно проводилась для трахеобронхиальных свищей с достижением наилучших результатов посредством двойной процедуры стентирования, помогая избежать повторной операции в большинстве случаев. Тем не менее трахеобронхиальные свищи остаются угрожающим жизни осложнением с высокой смертностью [213, 238].

В настоящее время в качестве лечебного пособия при стриктуре анастомоза доминирует методика эндоскопического инструментального расширения, которая рассматривается как реальная альтернатива хирургической реконструкции. Прочно вошли в клиническую практику и широко применяется 3 основных вида эндоскопических вмешательств: бужирование, гидравлическая баллонная дилатация и электрорассечение стриктуры анастомоза [37, 38, 85, 86, 130, 149, 219]. Современная методика вибробужирования позволяет добиться хорошего результата лечения у большинства больных [130, 131]. В лечении рубцовой стриктуры анастомоза применяют также эндопротезирование с использованием стентов различной конструкции [149, 219]. Эта методика особенно эффективна у больных со стенозом соустья, осложненным респираторным свищом. Невозможность или неэффективность бужирования и баллонной дилатации

стриктуры пищеводного анастомоза является абсолютным показанием к его хирургической реконструкции [17, 79, 219].

J. Johansson et al. провели исследование, которое включало в себя две отдельные цели: 1) оценить качество жизни до и после операции; 2) оценить эффективность применения блокаторов протонной помпы на послеоперационные стриктуры. Результаты исследования продемонстрировали, что лечение ингибиторами протонной помпы оказало положительный эффект на качество жизни пациентов и снизило риск пищеводных стриктур после операции [201]. Гастроэзофагеальный рефлюкс является значимой проблемой для этой группы больных [185, 196, 226]. Например, Lagerten et al. [196] доложили, что пациенты страдают рефлюксом до тех пор, пока не пройдет три года после операции. Эти результаты, вместе взятые, предполагают, что лечение ингибиторами протонной помпы оказывает положительный эффект на качество жизни пациентов и снижает риск пищеводных стриктур после операции [201]. Таким образом, ингибиторы протонной помпы могут быть рекомендованы пациентам в первый год после операции.

Традиционно в лечении неосложненного рефлюкс-эзофагита искусственного пищевода первостепенная роль отводится консервативным мероприятиям [16, 17, 79, 141]. Принципы консервативного лечения рефлюкс-эзофагита искусственного пищевода стандартны и направлены на снижение желудочной секреции, улучшение эвакуации из желудка и профилактику забросов в трансплантат: соблюдение щадящей диеты и режима питания, исключение горизонтального положения тела после еды, во время сна и работы в наклон, комплексная медикаментозная терапия (ингибиторы протонной помпы, прокинетики, спазмолитики, обволакивающие и антацидные средства) [15].

Кроме того, рефлюкс-эзофагит искусственного пищевода подлежит хирургическому лечению при безуспешности консервативного лечения и развитии осложнений – пептических язвы или стриктуры [79, 141].

Меры профилактики рефлюкс-эзофагита и пептической язвы искусственного пищевода касаются ряда технических аспектов эзофагопластики и направлены на ликвидацию известных патогенетических факторов [15].

1. Чрезвычайно важной мерой профилактики являются своевременная диагностика и коррекция нарушений желудочной эвакуации. Выявленный рубцовый стеноз выходного отдела желудка можно устранить как на предшествующем этапе лечения– кишечной эзофагопластике, так и одномоментно с ней [29, 148]. При использовании целого желудка считаем обязательным выполнение пилоропластики для профилактики поствaготомического спазма привратника.

2. Важной мерой предупреждения рефлюкса является поддержание нормальной проходимости искусственного пищевода. Своевременное опорожнение желудочного трансплантата является фактором профилактики пептической язвы. Необходимо стремиться к одномоментному завершению эзофагопластики у каждого пациента [149].

3. Надежной профилактикой пептической язвы кишечного пищевода многие авторы считают выполнение одномоментно с эзофагопластикой стволовой или селективной ваготомии с пилоропластикой у больных с высоким уровнем желудочной секреции и язвенным анамнезом [17, 29, 141].

4. Использование естественных антирефлюксных механизмов при эзофагопластике [15].

Наружный свищ пищеводного анастомоза на шее чаще всего является следствием несостоятельности его швов [17, 79, 141, 151]. Лечебную тактику определяет морфологический вид наружного свища. Только в отношении трубчатого наружного свища оправдана выжидательная тактика. Консервативное лечение наружного свища пищеводного (глоточного) анастомоза, развившегося в результате несостоятельности швов, обусловливает необходимость исключения приема пищи через рот (на срок до 4 нед), ежедневной санации раны. Такая тактика оправдана при формировании трубчатого свища, способного закрыться по мере заживления раны в более поздние сроки. Как правило, консервативное лечение раны приводит к заживлению свища негерметичного проксимального соустья после ретростернальной и заднемедиастинальной эзофагопластики. Консервативные мероприятия можно признать эффективными, если свищ

закрылся в течение 1 месяца с начала лечения [15]. Хирургическое лечение требуется при стойких, длительно не закрывающихся свищах [17, 141, 151]. Лечение БИП является очень сложной проблемой, и успех зависит не только от клинической значимости выявленной патологии, но и от послеоперационной поддержки, которая должна быть направлена на физические, психологические и социальные нужды [159, 193, 218].

Таким образом, БИП является специфическим, патогенетически самостоятельным патологическим состоянием трансплантата, развивающимся в разные сроки после эзофагопластики и этиологически связанным с ней. Несмотря на наличие различных классификаций, основанных на принципе деления на органические и функциональные, а также основанные на морфологической концепции и по времени их возникновения, в настоящее время нет единой общепринятой исчерпывающей классификации болезней оперированного пищевода. Органические и функциональные осложнения подлежат дальнейшему изучению в целях выявления их причин, предупреждения и лечения. Для оценки органического и функционального состояния трансплантата используются лабораторные и рентгенографические методы, эзофагоскопия с биопсией слизистой и pH-метрией, а также радионуклидная сцинтиграфия, баллонная и электроманометрия. Для оценки качества жизни пациентов с диагнозом рака пищевода своеобразным «золотым стандартом» признана комбинация базового опросника, утвержденного Европейской организацией для исследования и лечения рака (EORTC) QLQ-C30 и специфичного для рака пищевода модуля QLQ-OES-24.

Г л а в а 2

МАТЕРИАЛЫ И МЕТОДЫ ИССЛЕДОВАНИЯ

2.1. Общая характеристика клинических наблюдений

В период с 2015 по 2018 г. в онкологическом отделении № 2 (отделение хирургии пищевода и желудка) Республиканского клинического онкологического диспансера МЗ РТ было прооперировано 186 пациентов с диагнозами рака пищевода и кардиоэзофагеального рака. В зависимости от пластического материала уровня наложения анастомоза и объема выполненной операции пациенты были разделены на 2 группы исследования: 1-я группа (контрольная) – пациенты, перенесшие операцию в объеме экстирпации пищевода с одномоментной пластикой желудочным стеблем и наложением ЭГА на шее ручным методом (148 пациентов); 2-я группа (основная) – пациенты перенесшие операцию в объеме субтотальной резекции пищевода с одномоментной пластикой цельным желудком и наложением ЭГА в правой плевральной полости с использованием циркулярного сшивающего аппарата (38 пациентов). Распределение по полу и возрастным группам представлены в таблице 2.1.

Таблица 2.1 –Распределение по полу и возрастным группам

Показатель	18–44 года		45–59 лет		60–74 года		75–90 лет		Всего	
Пол	Муж.	Жен.	Муж.	Жен.	Муж.	Жен.	Муж.	Жен.	Муж.	Жен.
Основная группа	0	0	10	6	17	4	1	0	28	10
Всего	0		16		21		1		38	
Контрольная группа	5	3	44	6	59	17	8	6	116	32
Всего	8		50		76		14		148	
p^*	0,363		0,348		0,718		0,313			

Примечание: в таблице представлено сравнение пациентов обоих полов внутри возрастных групп;

*точный критерий Фишера.

Возраст больных колебался от 46 до 75 лет [средний возраст (61,68±6,8) года] в основной группе и от 31 до 82 лет [средний возраст (61,69±9,92) года] в контрольной группе. Соотношение мужчин и женщин в основной и контрольной

группах составило 2,8:1 и 3,625:1. Как видно из таблицы, в основной группе преобладали пациенты среднего и пожилого возраста – 97,4%, в контрольной группе пациентов среднего и пожилого возраста было 85,1%.

Характер и частота сопутствующей патологии у больных раком пищевода и кардиоэзофагеальным раком в основной и контрольной группах представлены в таблице 2.2.

Таблица 2.2 – Характер и частота сопутствующей патологии

Сопутствующая патология	Основная группа		Контрольная группа		Всего		p^*
	Абс. ч.	%	Абс. ч.	%	Абс. ч.	%	
Хроническая сердечная недостаточность	29	76,3	107	72,3	136	73,1	0,686
Системный атеросклероз	27	71,1	101	68,2	128	68,8	0,845
Дыхательная недостаточность	18	47,4	83	56,1	101	54,3	0,365
Эмфизема легких	16	42,1	75	50,7	91	48,9	0,369
Ишемическая болезнь сердца	12	31,6	60	40,5	72	38,7	0,354
Хроническая обструктивная болезнь легких	11	28,9	61	41,2	72	38,7	0,194
Гипертоническая болезнь	11	28,9	51	34,5	62	33,3	0,568
Нарушения мозгового кровообращения	9	23,7	30	20,3	39	21	0,658
Заболевания вен	5	13,2	28	18,9	33	17,7	0,483
Артериальная гипотензия	5	13,2	15	10,1	20	10,8	0,565
Язвенная болезнь в анамнезе	3	7,9	13	8,8	16	8,6	1,000
Заболевания эндокринной системы	2	5,3	9	(6,1	11	5,9	1,000
Заболевания печени	2	5,3	5	3,4	7	3,8	0,633

Примечание: *точный критерий Фишера.

Данные представленной таблицы демонстрируют следующее: в обеих группах из сопутствующих заболеваний преобладала патология легких и сердечно-сосудистой системы. У подавляющего большинства пациентов имелось сочетание нескольких заболеваний.

Для оценки питательного статуса использовали BMI, рассчитываемый по формуле $\mathbf{I = m/h^2}$, где m – масса тела в килограммах; h – рост в метрах,

измеряется в кг/м². Значения BMI оценивали согласно критериям ВОЗ: нормальные показатели составляют от 18,5 до 25,0; дефицит массы тела I степени – от 17,5 до 18,5; II степени – от 15,5 до 17,5; III степени – <15,5. Распределение пациентов по группам в зависимости от показателей BMI представлено в таблице 2.3.

Таблица 2.3 – Распределение пациентов по группам в зависимости от BMI

Группа	Дефицит масса тела III степени (<15,5)		Дефицит масса тела II степени (15,5–17,5)		Дефицит масса тела I степени (17,5–18,5)		Норма (18,5–24,9)		Избыточная масса тела (пред-ожирение) (25–30)		Ожирение (30–35)	
	Абс. ч.	%	Абс. ч.	%	Абс. ч.	%	Абс. ч.	%	Абс. ч.	%	Абс. ч.	%
Основная	–		4	10,5	1	2,6	16	42,1	14	36,8	3	8
Контрольная	2	1,4	12	8,1	9	6,1	72	48,6	38	25,7	15	10,1
Всего	2	1,1	16	8,6	10	5,4	88	47,3	52	28	18	9,7
p^*	1,000		0,745		0,690		0,585		0,223		1,000	

Примечание: *точный критерий Фишера.

При сравнении средних показателей BMI в основной (23,91±4,91) и контрольной (23,56±5,59) группах достоверных различий не выявлено (критерий Стьюдента).

2.2. Методы исследования

2.2.1. Устройство и методика измерения интраоперационного кровоснабжения тканей стенки пищевода и желудка

Измерение кровоснабжения тканей пищевода и желудка производилось во время операции в период после формирования желудочного трансплантата и перед формированием ЭГА для определения наилучшего уровня наложения анастомоза. Для измерения использовалось устройство, содержащее медицинский зажим, оснащенный источником и приемником излучения инфракрасного диапазона, закрепленными на дистальных концах бранш зажима, отличающееся тем, что оно содержит регулируемый магнитный упор, закрепленный между проксимальными концами бранш с кольцевыми ручками и состоящий из двух частей, одна из которых

содержит резьбовую ось с регулировочным колесом, установленную одним концом в резьбовое отверстие вблизи кольцевой ручки одной бранши, и сферическим магнитом, закрепленным на другом конце этой оси, а другая часть упора представляет собой фиксатор, состоящий из металлического магнитного конусного уловителя, переходящего в цилиндрическую штангу, закрепленную соосно первой части упора на дистальном конце второй бранши (Патент на полезную модель №171820)[89].

Рисунок 1.2 – Аппарат ИМГЭ-8

Для оценки кровоснабжения пищевода в клиническом исследовании в качестве регистрирующего устройства мы использовали аппарат ИМГЭ-8 оригинальной конструкции (рисунок 1.2), разработанный в медико-технической лаборатории КГТУ им. А.Н. Туполева. Он представляет собой комплекс измерительных преобразователей, связанных посредством системы «Zetlab» с персональным компьютером. В нашем исследовании данный аппарат использовался для проведения фотоплетизмографии и эндоскопической pH-метрии.

2.2.2. Эндоскопическое исследование артифициального пищевода

Эндоскопическое исследование проводилось по стандартной методике пациентам обеих групп в сроках от 1 недели до 33 месяцев с помощью видеоэндоскопической системы EVIS EXERA II CV-180 фирмы OLYMPUS с использованием видеогастроскопа GIF-H180 и включало в себя: 1) уровень анастомоза; 2) проходимость анастомоза; 3) состояние анастомоза; 4) содержимое в трансплантате; 5) состояние трансплантата; 6) проходимость пилорического отдела желудочного трансплантата.

2.2.3. Методика эндоскопической pH-метрии желудочного трансплантата

Для измерения кислотности ЖКТ использовался pH-датчик 2 мм в диаметре, состоящий из двух электродов (вольфрам и серебро). Электроды смонтированы на конце тонкого кабеля РК-50-0, 6-23.

Измерение кислотопродуцирующей функции желудка производили под визуальным контролем. Датчик заводили через инструментальный канал эндоскопа диаметром 2,8 мм и прикладывали к складкам желудка с наличием в нем жидкости на 10–30 секунд, в качестве регистрирующего устройства мы использовали оригинальной конструкции аппарат ИМГЭ-8, разработанный в медико-технической лаборатории КГТУ им. А.Н. Туполева. Он представляет собой комплекс измерительных преобразователей, связанных посредством системы «Zetlab» с персональным компьютером.

2.2.4. Методика рентгенологического исследования моторно-эвакуаторной функции желудочного трансплантата

Рентгенологическое исследование моторно-эвакуаторной функции трансплантата выполнялось в сроках от 3 до 26 месяцев послеоперационного периода на аппарате РДС/4-«АБРИС» Philips Easy Diagnost с помощью перорального приема раствора бариевой взвеси, разведенного в соотношении 100 мл воды на 100 г бариевой взвеси. Выполняли рентгеноскопию контрастированного желудочного стебля, при этом оценивали состоятельность анастомоза, наличие перистальтической волны желудочной стенки антрального отдела и измеряли размеры желудочного трансплантата на следующих уровнях: 1) левый главный бронх; 2) 10-й грудной позвонок; 3) диафрагма; 4) антральный отдел желудка в прямой проекции. Рентгенологическое исследование повторяли повторно до полной эвакуации бариевой взвеси из желудочного трансплантата.

2.2.5. Методика анкетирования и оценки качества жизни

В послеоперационном периоде всем больным предлагалось заполнить анкеты-вопросники, посвященные общему качеству жизни и симптомам,

связанным с основным заболеванием. Для оценки качества жизни в нашем исследовании использовались опросники, разработанные Европейской организацией по исследованию и лечению рака (EORTC) QLQ-C30 ver. 3.0 (для оценки общего качества жизни пациентов с онкологическим заболеванием) и QLQ-OES-24 (специализированный дополнительный модуль, разработанный для оценки качества жизни пациентов с РП).

В анкете содержалось 30 основных вопросов, связанных с различными симптомами. Анкета содержит пять функциональных шкал (физическое функционирование, функционирование роли, когнитивное функционирование, эмоциональное функционирование, социальное функционирование) и три шкалы симптомов (усталость, боль, тошнота/рвота). Более того, вопросник включал глобальную шкалу здоровья, качество жизни и дополнительные параметры, обычно используемые для оценки типичных клинических симптомов и статуса больных раком (одышка, потеря аппетита, бессонница, запор, диарея, финансовые трудности). Высокие уровни глобального здоровья, качества жизни и функциональные шкалы показали более высокие возможности пациентов. Высокие оценки шкалы симптомов указывают на страдания пациента от данных симптомов. Опросник QLQ-OES-24 включает в себя 24 вопроса, оценивающих дисфагию, глотание, абдоминальные и гастроинтестинальные симптомы, сложности при приеме пищи, боль, эмоциональные проблемы, связанные с раком пищевода и побочными эффектами химио- и радиотерапии. Каждый вопрос анкеты соответствует определенному параметру качества жизни, значение которого выражается количеством баллов от 1 до 4 по линейной шкале. Таким образом, минимально возможное количество баллов составляет 54, а максимальное 222. Для упрощения интерпретации оценки были преобразованы в шкалу от 0 до 100.

2.2.6. Статистическая обработка полученных результатов

Статистический анализ данных проводился с использованием специализированного пакета программ SPSS (v.18.0). Оценка нормальности

распределения количественных показателей осуществлялась с помощью критерия Колмогорова–Смирнова. Для сравнения количественных показателей двух независимых групп пациентов использовался критерий Стьюдента. При оценке количественных показателей одной группы пациентов на разных сроках наблюдения применялся парный критерий Стьюдента. Качественные показатели анализировались с применением и точного критерия Фишера (в случае таблиц 2×2). Отличия полагались статистически значимыми при $p<0,05$. Количественные данные представлены в виде M±m, где M – среднее арифметическое значение, m – стандартная ошибка среднего. Были использованы методы регрессионного и дискриминантного анализа.

Таким образом, в нашей работе были проанализированы 186 пациентов с диагнозами рака пищевода и кардиоэзофагеального рака. Все пациенты были разделены на 2 группы исследования: пациенты, перенесшие операцию в объеме экстирпации пищевода с одномоментной пластикой желудочным стеблем и наложением ЭГА на шее ручным методом, и пациенты, перенесшие операцию в объеме субтотальной резекции пищевода с одномоментной пластикой цельным желудком и наложением ЭГА в правой плевральной полости с использованием циркулярного сшивающего аппарата. Все пациенты были распределены по полу, возрастным группам, а также наличию сопутствующих заболеваний, индексу массы тела и в зависимости от предоперационной терапии. Проводились лабораторные анализы до операции и в различные сроки после операции. В нашей работе для оценки органического и функционального состояния трансплантата использовались рентгенологическое, эндоскопическое исследование с pH-метрией. Для оценки интраоперационного кровоснабжения тканей пищевода и желудка использовался модернизированный нами прибор и метод фотоплетизмографии. Для оценки качества жизни применялись опросники EORTC QLQ-C30 и специфичный для рака пищевода модуль QLQ-OES-24.

Г л а в а 3

РЕЗУЛЬТАТЫ СОБСТВЕННЫХ ИССЛЕДОВАНИЙ

3.1. Модернизация устройства и метода измерения интраоперационного кровоснабжения артифициального пищевода

Диагностика функциональной состоятельности полых органов ЖКТ может осуществляться фотоплетизмографическим методом исследования. Плетизмография – способ регистрации изменений объема тела или части его, связанных с динамикой кровенаполнения. С помощью плетизмографии можно оценить сосудистый тонус и при использовании различных проб составить представление об органической или функциональной природе сосудистых изменений.

Метод фотоплетизмографии основан на том, что исследуемая ткань через специальный световод подвергается воздействию инфракрасного излучения, которое после рассеивания или отражения попадает на фотоэлектронный преобразователь, вызывая изменения фототока. Установлено, что интенсивность излучения, отраженного или рассеянного тканью, является функцией объема содержащейся в ней крови. Поскольку коэффициент поглощения инфракрасного света кровью значительно выше, чем тканью, фотоплетизмография регистрирует лишь изменения содержания крови. При этом рассеивание света происходит в основном за счет отражения от поверхности эритроцитов.

Фотоплетизмография – динамический метод измерения, который может ответить на вопрос, насколько изменился тот или иной параметр кровообращения в зоне обследования, исходя из абсолютного нулевого уровня для того или иного человека. Фотоплетизмографический метод исследования может быть применен для количественного и качественного изучения различных параметров кровообращения в слизистых оболочках тела человека и для количественной регистрации сосудистых рефлексов как показатель состояния сосудодвигательных центров.

Типичный вид фотоплетизмографического сигнала представлен на рисунке 3.1.

Рисунок 3.1 – Вид фотоплетизмографического сигнала

Основная причина ограниченного распространения фотоплетизмографов – это отсутствие единых технических требований к отдельным узлам современных аппаратов и унифицированной методики количественного анализа кривых, а также нормальных для здорового человека показателей.

Существует две разновидности фотоплетизмографических медотов – фотоплетизмография в отраженном свете и фотоплетизмография в проходящем свете. Чаще всего выполняются исследования в проходящем свете в силу того, что в данном случае осуществляется прямая оценка кровенаполнения в изучаемом участке биологического объекта. Но зачастую бывает довольно сложно провести такие исследования, например, для оптически малопрозрачных биологических объектов или для труднодоступных участков объектов. Тогда используют метод фотоплетизмографии в отраженном свете, который не только позволяет оценить общий кровоток в изучаемом участке, но и дает интегральную оценку свойств поверхности исследования.

При исследовании образцов крови и плазмы оказалось, что наименьшим коэффициентом пропускания обладает кровь, что определяется наличием в ней форменных элементов. Наибольший коэффициент отражения установлен у кожи, наименьший – у хлорвиниловой трубки, заполненной кровью. Для сосудов различного диаметра максимальная величина сигнала для используемого датчика достигается на расстоянии 4 мм при исследовании в отраженном свете, причем этот показатель изменяется в 4 раза для тканей челюстно-лицевой области. Для имитаторов биологических объектов величина сигнала изменяется в 7 раз, а максимальным сигналам не соответствует одно и

то же расстояние между имитатором и фотоплетизмографическим датчиком (т.е. максимумы кривых не лежат на одной и той же вертикальной прямой). Наибольшим коэффициентом пропускания обладает жировая ткань, а наименьшим – сосуд, заполненный кровью.

Максимальному сигналу при исследовании тканей в проходящем свете соответствует такое положение фотоплетизмографического датчика, при котором источник излучения отстоит от ткани на 2 мм, а фотоприемник находится в контакте с ней. При этом необходимо отметить, что запись фотоплетизмограммы при исследованиях биологических тканей «на просвет» дает информацию о непосредственном изменении кровотока в них, так как все изученные ткани относительно «прозрачны» по сравнению с кровью, а запись фотоплетизмограммы «на отражение» несет в себе информацию об изменении кровотока в ближайшей к фотоплетизмографическому датчику поверхности.

В РКОД МЗ РТ измерения кровоснабжения во время операции проводились с помощью пульсомоторографии по методу З.М. Сигала. Пульсомоторография (ПМГ) основана на регистрации изменений пульсового и непульсового уровней оптической плотности пульсирующим кровотоком и моторной активностью полых органов. Изменение уровней оптической плотности органов регистрировали с помощью фотодатчика. При ПМГ определяли амплитуду пульсовой волны (АПВ) в миллиметрах. Для контроля гемодинамики использовали гастроинтестинальный аппарат МДФ 20-01. Он представляет собой комплекс измерительных и регистрирующих устройств, связанных в единую следящую систему (рисунок 3.2).

Для определения гемодинамики в стенке шейного отдела пищевода интраоперационно использовали устройство (оптопара), смонтированное на базе стандартного зажима, на браншах которого размещался датчик с воспринимающими пульс элементами. Зажим накладывали на стенку культи пищевода во время операции перед формированием ЭГА. Устройство представлено на рисунке 3.3.



Рисунок 3.2 – Аппарат МДФ 20-01

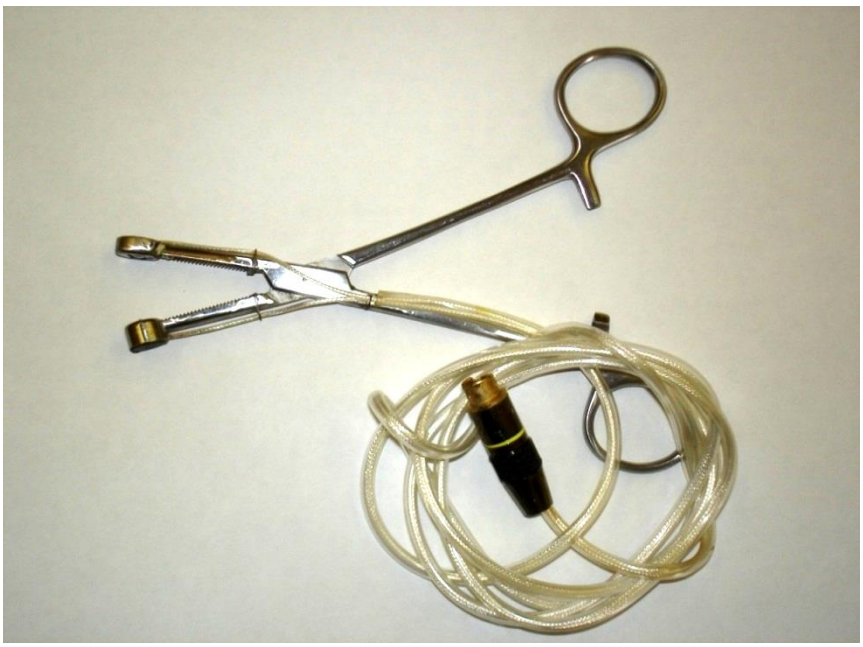

Рисунок 3.3 – Оптопара для оценки гемодинамики

Бранши зажима с датчиком прикладывали к стенке пищевода, после чего производили измерение амплитуды пульсовой волны. Стандартизацию потока света осуществляли фотометрически, установив микроамперметр на отметке

10 мкА, усиление электрических сигналов составляло 5 и 10 мм/мВ, скорость движения ленты – 5 мм/сек.

Для улучшения точности получаемых данных и на основании изложенных выше соображений в рамках диссертационного исследования совместно с КНИТУ им А.Н. Туполева – КАИ была разработана информационно-измерительная система, предназначенная для фотометрической регистрации пульсовой составляющей кровенаполнения органов в ходе проведения оперативного вмешательства.

Информационно измерительная системы выполнена на основе аналого-цифрового преобразователя Zet 210 измерительного комплекса с программой «ZetLab» [101].

Аналого-цифровой преобразователь Zet 210 предназначен для измерений параметров сигналов в широком частотном диапазоне (с частотой дискретизации до 500 кГц), поступающих с различных первичных преобразователей (рисунок 3.4).



Рисунок 3.4 – Аналого-цифровой и цифроаналоговый преобразователи Zet 210

Преобразователь функционирует в режиме непрерывного ввода/вывода аналоговых и цифровых сигналов в память персонального компьютера с

возможностью цифровой обработки сигналов. Оцифровывание выбранных сигналов происходит последовательной коммутацией ключей с использованием одного аналого-цифрового преобразователя.

Аналого-цифровой преобразователь Zet 210 позволяет подключать и обрабатывать разнородные источники сигналов с различными частотными диапазонами и проводить сравнительный анализ. Основные характеристики представлены в таблицах 3.1 и 3.2.

Таблица 3.1 – Основные технические характеристики. Аналоговый вход (АЦП)

Количество входных каналов	8 дифференциальных или 16 синфазных
Частота преобразования	До 500 кГц
Количество разрядов АЦП	16
Максимальное входное напряжение	±7,В
Динамический диапазон	84 дБ
Входное сопротивление	2 кОм
Защита входов при включенном питании	+30, -30 В
Защита входов при выключенном питании	+30, -30 В
Межканальное проникновение	-72 дБ

Таблица 3.2 – Аналоговый выход (ЦАП)

Количество выходных каналов	2
Частота преобразования	До 500 кГц
Максимальное выходное напряжение	+2,5, -2,5 В
Максимальный выходной ток	10 мА
Количество разрядов ЦАП	16

Исходя из характеристик аналого-цифрового и цифроаналогового преобразователей, а также параметров инфракрасных излучателя и приемника была разработана функциональная электрическая схема информационно-измерительной системы, представленная на рисунке 3.5.

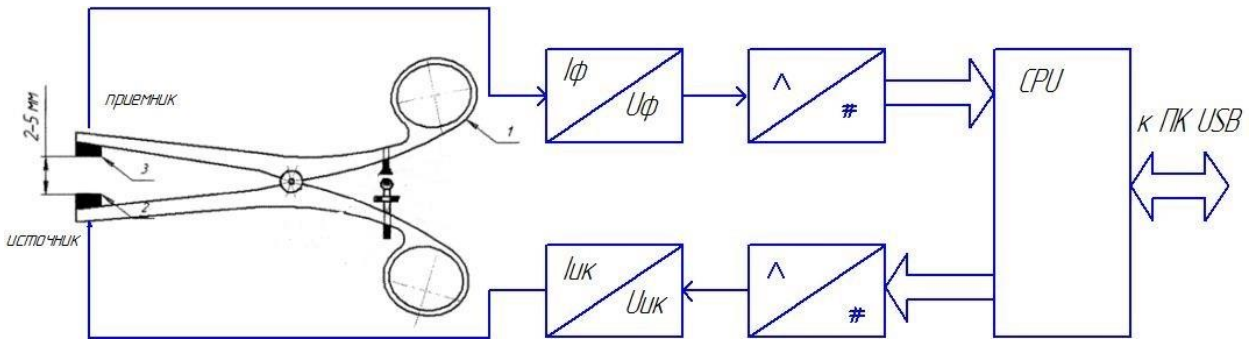

Рисунок 3.5 – Функциональная схема системы

Источник и приемник инфракрасного излучения смонтированы на медицинском зажиме (1). Персональный компьютер по интерфейсу USB управляет цифроаналоговым преобразователем, выходной сигнал которого подается на преобразователь напряжение/ток и служит для питания излучающего ИК светодиода (2) стабилизированным током. Прошедшее через биоткань инфракрасное излучение воспринимается фотоприемником (3) с формированием фототока относительно малой величины. Этот ток также преобразуется преобразователем ток/напряжение и подается на аналого-цифровой преобразователь и далее через интерфейс USB на ПК для дальнейшей обработки и получения временных диаграмм пульсаций кровотока в исследуемом участке.

Поскольку геометрические размеры исследуемого органа могут варьироваться в широких пределах в канале источника излучения предусмотрена начальная установка его интенсивности с целью выведения режима работы фотоприемника на линейный участок его характеристики.

Методом пристеночной фотоплетизмографии с использованием оригинального устройства нами обследовано 29 больных, из них 11 больных основной группы и 18 больных контрольной группы. Всем больным фотоплетизмографию проводили интраоперационно, до наложения анастомоза (рисунки 3,6, 3.7, 3.8).

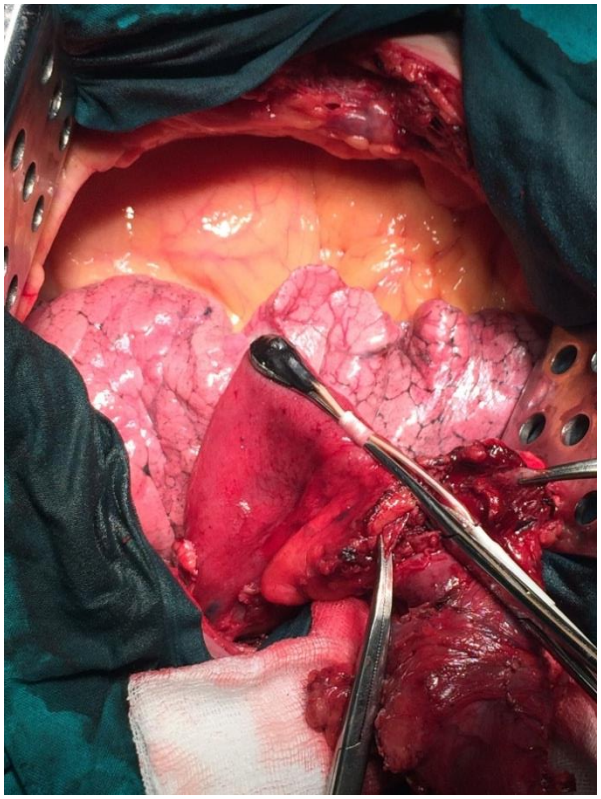

Рисунок 3.6 – Измерение кровоснабжения проксимального отдела желудочного трансплантата

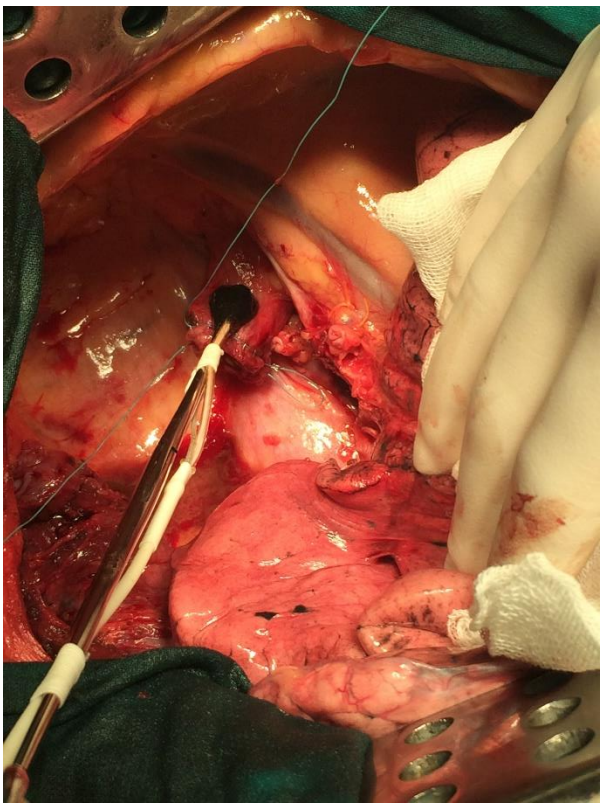

Рисунок 3.7 – Измерение кровоснабжения дистального отдела культи пищевода

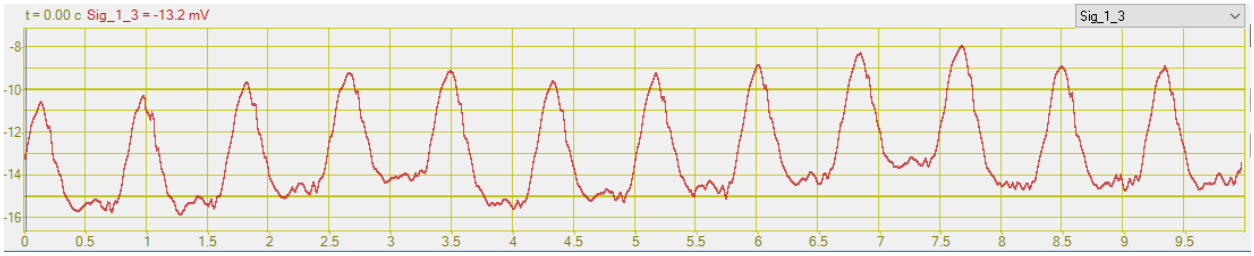

Рисунок 3.8 – Фотоплетизмограмма на мониторе ПК

При сравнении гемодинамических показателей в стенке дистального отдела культи пищевода и проксимального отдела желудочного трансплантата основной и контрольной групп учитывались данные артериального давления и частоты сердечных сокращений во время операции и в первые сутки после операции, результаты представлены в таблице 3.3.

Таблица 3.3 –Основные гемодинамические показатели во время операции и в первые сутки после операции

Гемодинамические показатели	Основная группа		Контрольная группа		p^*
	среднее значение	стандартное отклонение	среднее значение	стандартное отклонение	
Дистальный отдел культи пищевода	4,75	2,36	4,33	2,32	0,323
Проксимальный отдел желудочного трансплантата	7,25	5,19	4,53	2,29	0,001
САД min во время операции	95	5,77	92,67	26,58	0,593
САД max во время операции	132,5	5,00	149,00	44,06	0,001
САД среднее во время операции	113	7,26	120,20	31,07	0,159
ДАД min во время операции	61,25	2,50	60,00	16,98	0,652
ДАД max во время операции	83,75	4,79	86,67	23,13	0,441
ДАД среднее во время операции	69,25	2,99	74,00	19,04	0,128
Пульс min во время операции	73,75	4,79	68,40	19,86	0,102
Пульс max во время операции	100	15,81	93,33	25,36	0,136
Пульс средний во время операции	82,25	2,06	77,33	20,63	0,145
САД min после операции, 1-е сутки	97,5	14,93	99,07	27,41	0,734
САД max после операции, 1-е сутки	139,25	21,19	153,20	45,99	0,071
САД среднее после операции, 1-е сутки	115,75	13,12	121,93	33,29	0,617
ДАД min после операции, 1-е сутки	65,5	10,12	60,40	17,11	0,080
ДАД max после операции, 1-е сутки	78,5	14,80	92,20	25,21	0,002
ДАД среднее после операции, 1-е сутки	71,75	12,66	75,87	20,15	0,232
Пульс min после операции, 1-е сутки	79,5	7,00	74,60	22,58	0,189
Пульс max после операции, 1-е сутки	93,25	23,61	106,33	30,06	0,014
Пульс средний после операции, 1-е сутки	80,25	18,01	88,67	24,35	0,048

Примечание: *критерий Стьюдента.

По данным показателей отмечается лучшее кровоснабжение в проксимальном отделе желудочного трансплантата в основной группе (7,25±5,19) по сравнению с контрольной (4,53±2,29) (***p*=0,001)**, и в дистальном отделе культи пищевода в основной группе (4,75±2,36) по сравнению с

контрольной (4,33±2,32) (p=0,323), что можно объяснить сохранением пищеводных ветвей щитовидной артерии, питающих культю пищевода, и сохранением большего числа внутриорганных артериальных анастомозов в желудочном трансплантате за счет его ширины. Показатели артериального давления и частоты сердечных сокращений, представленные в таблице 3.3, находятся в пределах референтных значений и говорят о возможности сравнения групп исследования.

3.2. Ранние и отдаленные послеоперационные результаты различных вариантов желудочной пластики у больных, перенесших экстирпацию пищевода

Общая послеоперационная летальность составила 7,53% (14 больных), 7,89% (4 больных) в основной и 7,43% (11 больных) в контрольной группах (точный критерий Фишера p=0,513). Характер и частота ранних послеоперационных осложнений у больных РП в основной и контрольной группах представлены в таблице 3.4.

Таблица 3.4 – Характер и частота ранних послеоперационных осложнений у больных РП

Характер осложнений	Основная группа	%	Контрольная группа	%	p^*
Несостоятельность ЭГА	4	10,53	29	19,59	0,239
Кровотечение	1	2,63		0,00	0,204
Перитонит	1	2,63	1	0,68	0,368
Хилоторакс	2	5,26	3	2,03	0,271
Некроз трансплантата		0,00	1	0,68	1,000
Медиастинит		0,00	2	1,35	1,000
Эмпиема плевры	1	2,63	2	1,35	0,498
Парез гортани		0,00	1	0,68	1,000
Всего осложнений	9	23,68	39	26,35	0,837
Всего пациентов	38	100	148	100	

Примечание: *точный критерий Фишера.

Как видно из представленной таблицы, в обеих группах из ранних послеоперационных осложнений преобладали: несостоятельность ЭГА (10,53 и 19,59% в основной и контрольной группах), хилоторакс (5,26 и 2,03% в основной и контрольной группах) и эмпиема плевры (2,63 и 1,35% в основной и контрольной группах).

С целью определения факторов, влияющих на возможное развитие летального исхода, было проведено сравнение качественных и количественных параметров выживших и умерших пациентов. Из качественных параметров выявлено достоверное отличие в наличии у умерших пациентов в большем количестве случаев следующих сопутствующих заболеваний: 1) ИБС, стенокардия напряжения ФК II; 2) резекция легкого в анамнезе; 3) аорто-бедренное или бедренно-бедренное шунтирование в анамнезе.

В группе умерших пациентов отмечалось статистически значимое снижение уровней следующих количественных показателей: 1) эритроциты до операции; 2) гемоглобин до операции; 3) гематокрит до операции; 4) альбумин до операции; 5) АЛТ до операции; 6) АСТ до операции; 7) белок общий до операции; 8) эритроциты после операции (1-е сутки); 9) гемоглобин после операции (1-е сутки); 10) гематокрит после операции (1-е сутки); 11) тромбиновое время после операции (1-е сутки); повышение уровней следующих показателей: 12) СОЭ до операции; 13) фибриноген до операции; 14) D-димер до операции; 15) мочевина до операции; 16) пульс max во время операции; 17) пульс min после операции 1-е сутки); 18) пульс max после операции (1-е сутки); 19) пульс средний после операции (1-е сутки); 20) протромбиновое время после операции (1-е сутки); 21) мочевина после операции (1-е сутки); 22) глюкоза после операции (1-е сутки). Учитывая большое количество параметров, влияющих на возможное развитие летального исхода, был проведен многофакторный анализ, в результате которого было выявлено что в 54% случаев **(p<0,001)** развитие летального исхода зависит от следующих параметров, представленных в таблице 3.5.

Таблица 3.5 – Предикторы, влияющие на результат хирургического вмешательства

Параметры	Коэффициент
ИБС. Стенокардия напряжения ФК II	0,531
Резекция легкого в анамнезе	0,615
Аортобедренное или бедренно-бедренное шунтирование в анамнезе	0,323
Эритроциты после операции, 1-е сутки	-0,496
Белок общий после операции, 1-е сутки	-0,351

Коэффициенты с положительным значением увеличивают риск развития летального исхода при наличии данных сопутствующих патологий, с отрицательным значением – при снижении уровней данных показателей в 1-е сутки после операции.

В соответствии с результатами анализа выведена следующая формула:

Летальный исход (таблица 3.6) = 2,6×(ИБС, стенокардия напряжения ФК II) + 4,7×(резекция легкого в анамнезе) + 2,3×(аортобедренное или бедренно-бедренное шунтирование в анамнезе) – 0,8×(эритроциты после операции, 1-е сутки) – 0,1×(белок общий после операции 1-е сутки) + 4,9.

Таблица 3.6 – Вероятность развития летального исхода по результатам расчета

Летальный исход	Результат вычислений
Нет	-0,17
Да	2,39

Если значение полученного результата будет ближе к 2,39, то риск возникновения летального исхода возрастает, и, наоборот, при приближении к значению -0,17 риск снижается. Необходимо отметить, что от данных факторов достоверно значимо зависит только 54% риска развития летального исхода, оставшиеся 46% связаны с другими факторами и требуют дальнейшего изучения.

Также были проанализировали отдаленные результаты последствий несостоятельности ЭГА, т.е. количество рубцовых стриктур анастомоза. Результаты представлены в таблице 3.7.

Таблица 3.7 – Отдаленные результаты после экстирпации пищевода

Группа исследования	Стриктура ЭГА	
	Абс. ч.	%
Основная (*n*=35)	1	2,86
Контрольная (*n*=137)	36	26,28
Всего (*n*=172)	37	

Как видно из представленной таблицы, количество стриктур в отдаленные сроки после операции развились в основной группе у одного пациента (2,86%) и в контрольной группе – у 36 пациентов (26,28%) (***p*=0,002**, точный критерий Фишера).

3.3. Инструментальная оценка функциональных расстройств артифициального пищевода у больных, перенесших экстирпацию пищевода с различными вариантами желудочной пластики

3.3.1. Рентгенологическое исследование артифициального пищевода

Рентгенологическое исследование моторно-эвакуаторной функции артифициального пищевода выполнено 17 пациентам основной группы и 29 пациентам контрольной группы. Исследование выполнялось в сроках от 3 до 26 месяцев послеоперационного периода. Полученные результаты представлены в таблице 3.8.

Таблица 3.8 – Результаты рентгенологического исследования

Группа	Ширина трансплан-тата на уровне левого главного бронха (в см)	Ширина трансплан-тата на уровне 10-го грудного позвонка (в см)	Ширина трансплан-тата на уровне диафрагмы (в см)	Ширина трансплан-тата на уровне антрального отдела (в см)	Дуодено-гастраль-ный рефлюкс	Время эвакуации (в мин)
Основная	2,01±0,59	2,47±0,95	2,88±0,83	2,07±0,64	4	10,71±11,7
Контрольная	1,91±0,41	2,34±0,56	2,72±0,54	1,72±0,38	2	13,95±14,49
Всего	1,94±0,45	2,38±0,67	2,76±0,62	1,81±0,48	6	13,08±13,64
p^*	0,908	0,914	0,889	0,669		0,912

Примечание: *критерий Стьюдента.

В контрольной группе исследования дуоденогастральный рефлюкс встречался реже, чем у пациентов основной группы. Полная эвакуация бариевой взвеси в основной группе исследования происходила быстрее, чем в контрольной группе. Однако статистически значимой разницы между группами исследования по данным рентгенологического исследования не выявлено.

3.3.2. Результаты эндоскопического исследования артифициального пищевода

Эндоскопическое исследование в послеоперационном периоде было выполнено 27 пациентам основной и 109 пациентам контрольной группы. Плановое эндоскопическое исследование проводилось в качестве диспансерного наблюдения 1-й год каждые 3 месяца, 2-й и 3-й год каждые 6 месяцев. Проводилась оценка ЭГА, уровень наложения анастомоза, его проходимость для эндоскопа, желудочный трансплантат (его проходимость, структура слизистой оболочки, содержимое артифициального пищевода), проходимость пилорического отдела желудочного трансплантата. При наличии сужений анастомоза и невозможности проведения аппарата через него проводилось его бужирование. При наличии показаний (дисфагия, несостоятельность ЭГА, установка питательного назоинтестинального зонда и т.д.) эндоскопическое исследование проводилось в более ранние сроки.

Эндоскопическое исследование в послеоперационном периоде было выполнено 27 пациентам основной и 109 пациентам контрольной группы. При проведении первичного послеоперационного эндоскопического исследования уровень наложения анастомоза составил (26±3,95) см в основной группе и (19,63±0,76) см (***p*=0,01**, критерий Стьюдента) в контрольной группе. У 1 (3,7%) пациента основной группы и 36 (33,03%) (***p*=0,001**, точный критерий Фишера) пациентов контрольной группы отмечалось сужение анастомоза. При осмотре состояния анастомоза признаки несостоятельности ЭГА были отмечены у 3 (11,1%) пациентов основной и у 8 (7,34%) (***p*=0,699**, точный критерий Фишера) пациентов контрольной группы. Однако еще у 11 (10,1%) пациентов

контрольной группы отмечалось наличие несостоятельности ЭГА в анамнезе, которая разрешилась после проведенной консервативной терапии (диализ шейной раны), в 3 (2,75%) случаях в послеоперационном периоде образовались стриктуры ЭГА, в 5 (4,59%) случаях анастомоз зажил без осложнений, в 3 (2,75%) случаях к моменту проведения контрольного эндоскопического исследования остались явления анастомозита (гиперемия, отек слизистой по периметру анастомоза, незначительное сужение просвета) при этом ЭГА проходим.

Дуоденогастральный рефлюкс был отмечен у 4 (14,81%) пациентов основной и у 2 (1,83%) (***p*=0,017,** точный критерий Фишера) пациентов контрольной группы.

Признаки гастростаза (остатки пищи в желудочном трансплантате) проявились у 4 (14,81%) пациентов основной и у 2 (1,83%) (***p*=0,017,** точный критерий Фишера) пациентов контрольной группы.

Результаты первичного послеоперационного эндоскопического исследования в основной и контрольной группах представлены в таблицах 3.9 и 3.10.

Таблица 3.9 – Эндоскопические изменения в артифициальном пищеводе, выявленные у пациентов после эзофагогастропластики при первичном осмотре в основной группе

Заключение эндоскопического исследования	Количество	%
Гастростаз	4	14,8
Дуоденогастральный рефлюкс	4	14,8
Изъязвление шовной линии	1	3,7
Несостоятельность ЭГА	3	11,1
Поверхностный гастрит	2	7,4
Эрозивный анастомозит. Катаральный гастрит культи желудка	1	3,7
Без патологии	12	44,4
Всего	27	100,0

Таблица 3.10 – Эндоскопические изменения в артифициальном пищеводе, выявленные у пациентов после эзофагогастропластики при первичном осмотре в контрольной группе

Заключение эндоскопического исследования	Количество	%
Анастомозит	3	2,8
Анастомозит. Язвы трансплантата	1	0,9
Дуоденогастральный рефлюкс	2	1,8
Несостоятельность ЭГА	4	3,7
Несостоятельность ЭГА. Ишемические изменения слизистой в верхней трети трансплантата	1	0,9
Несостоятельность ЭГА. Язва трансплантата	2	1,8
Несостоятельность ЭГА. Несостоятельность шовной линии проксимальной части желудочного трансплантата	1	0,9
Острые изъязвления желудка, состояние после эпизода кровотечения	1	0,9
Перекрут желудочного трансплантата	1	0,9
Полип желудочного трансплантата	2	1,8
Продолженый рост рака	2	1,8
Стриктура ЭГА	34	31,2
Умеренный гастростаз	2	1,8
Эзофагомедиастинальный свищ	1	0,
Без патологии	52	47,7
Всего	109	100,0

В результате сравнения 2 групп исследования выявлено, что в основной группе реже встречаются послеоперационные стриктуры ЭГА – 3,7% и 33,03% по сравнению с контрольной группой (***p*=0,001**, точный критерий Фишера**)**, но чаще возникают такие симптомы, как гастростаз и дуоденогастральный рефлюкс – 14,81% и 1,83% (***p*=0,003**, точный критерий Фишера), которые в свою очередь вызывают значительный дискомфорт при приеме пищи: постоянная горечь во рту, тяжесть в желудке, необходимость спать с поднятым головным концом, неприятный запах изо рта, что влияет на качество жизни пациентов.

3.3.3. Результаты эндоскопической pH-метрии артифициального пищевода

Эндоскопическая pH-метрия была выполнена 10 больным основной группы и 20 больным контрольной группы через 3 месяца после операции. Измерения кислотности производилось в 4 точках: 1) уровень ЭГА (тотчас за анастомозом); 2) на уровне 30 см от линии резцов («тело» желудочного трансплантата); 3) препилорический отдел желудочного трансплантата; 4) луковица двенадцатиперстной кишки. Методика измерения желудочного трансплантата основной группы представлена на фотографиях (рисунки 3.9–3.12).

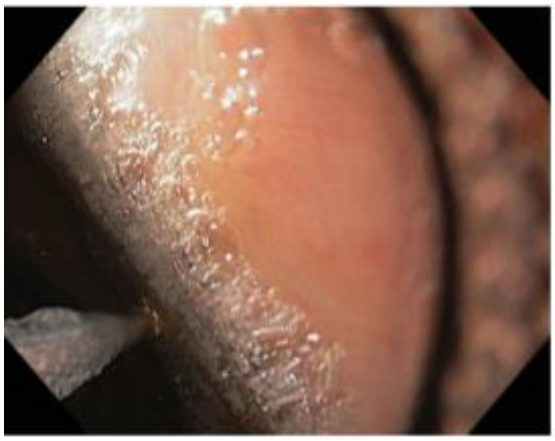

Рисунок 3.9 – Измерение pH тотчас за анастомозом

Рисунок 3.11 – Измерение pH в препилорической части антрума

Рисунок 3.10 – Измерение pH на уровне 30 см от трансплантата

Рисунок 3.12 – Измерение pH на уровне луковицы двенадцатиперстной кишки

Методика измерения желудочного трансплантата контрольной группы представлена на фотографиях (рисунки 3.13–3.17).

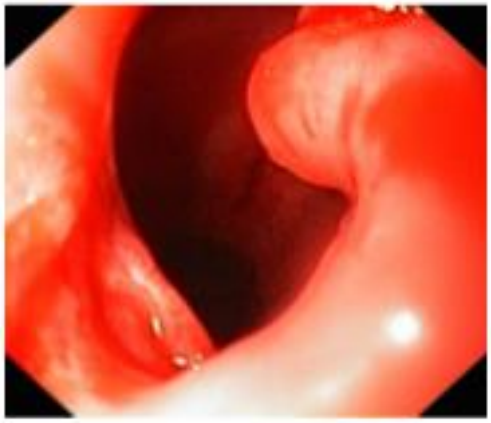

Рисунок 3.13 – Уровень ЭГА

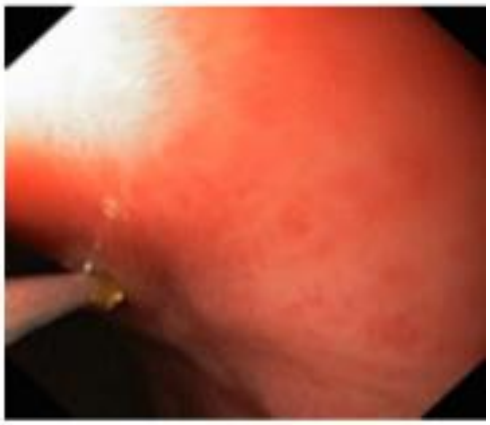

Рисунок 3.14 – Измерение pH тотчас за анастомозом

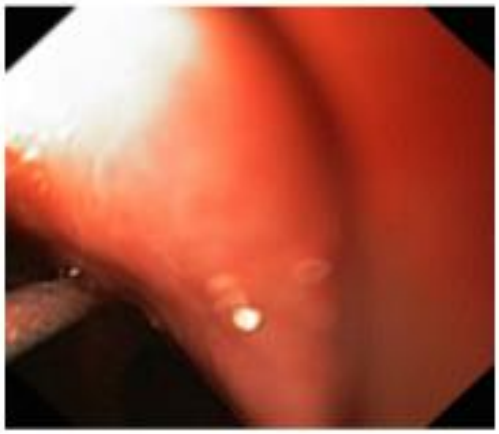

Рисунок 3.15 – Измерение pH на уровне 30 см от трансплантата

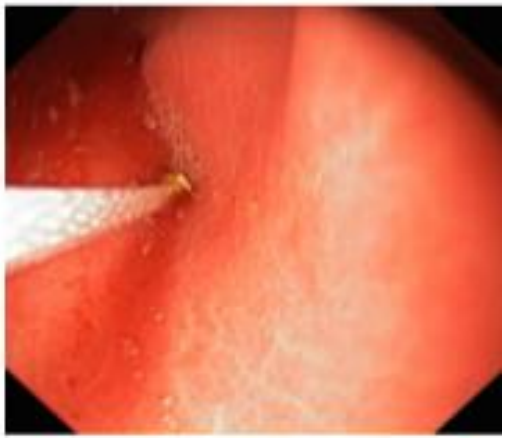

Рисунок 3.16 – Измерение pH в препилорической части антрума

Рисунок 3.17 – Измерение pH на уровне луковицы двенадцатиперстной кишки

Полученные результаты исследования представлены в таблице 3.11.

Таблица 3.11 – Результаты pH-метрии в основной и контрольной группах

Характеристика активности кислотообразования		Щелочное состояние (pH>7)		Анацидное состояние (pH>5)		Гипоацидное состояние (2,0<pH<5,0)		Нормацидное состояние (1,20<pH <2,0)		Гиперацидное состояние (pH<1,2)		Всего
		Абс. ч.	%	Абс. ч.	%	Абс. ч.	%	Абс. ч.	%	Абс. ч.	%	
Основная группа	Уровень ЭГА	5	50	1	10	4	40	–			–	10
	30 см от уровня резцов	3	30	2	20	5	50	–			–	10
	Препилорический отдел	7	70	2	20	1	10					10
	Луковица 12-перстной кишки	9	90	1	10							10
Контрольная группа	Уровень ЭГА	5	25	4	20	11	55					20
	30 см от уровня резцов	1	5	4	20	11	55	3	15	1	5	20
	Препилорический отдел	9	45	4	20	7	35					20
	Луковица 12-перстной кишки	18	90	2	10							20
p^*	Уровень ЭГА	0,231		0,640		0,472						
	30 см от уровня резцов	0,095		1,000		1,000		0,532			1,000	
	Препилорический отдел	0,260		1,000		0,210						
	Луковица 12-перстной кишки	1,000		1,000								

Примечание: *точный критерий Фишера.

При сравнении показателей статистически значимой разницы в сравнимаемых группах не выявлено. Однако при наличии клинической картины дуоденогастрального и/или гастроэзофагеального рефлюкса, подтвержденного с помощью эндоскопического исследования и дополненного pH-метрией пациента, назначалась консервативная терапия прокинетиками в сочетании с ингибиторами протонной помпы и обволакивающими лекарственными препаратами.

3.4. Структура функциональных расстройств и качество жизни больных, перенесших экстирпацию пищевода с различными вариантами желудочной пластики

3.4.1. Клиническая симптоматика пациентов, перенесших экстирпацию пищевода с артифициальным пищеводом

В установлении диагноза болезни искусственного пищевода первостепенную роль играет клиническая симптоматика, которая при всем индивидуальном разнообразии достаточно специфична.

1. Дисфагия – наиболее частое проявление болезней искусственного пищевода. Для оценки ее степени и объективизации клинических данных в настоящей работе мы использовали четырехстепенную классификацию дисфагии РНЦХ, аналогичную зарубежной градации по Bown: I – затрудненное глотание твердой пищи, II – затрудненное глотание полужидкой пищи, III – затрудненное глотание жидкой пищи, IV – невозможность проглотить слюну (полная непроходимость пищевода).
2. Срыгивание (регургитация), которое представляет собой самопроизвольный выброс наружу содержимого искусственного пищевода, не сопровождающийся тошнотой. Рвота обычно происходит содержимым желудка, а ее предвестником является тошнота.
3. Изжога, отрыжка.
4. Боль, под которой понимают повторяющиеся эпизоды различных по интенсивности и продолжительности болевых ощущений. Интенсивность ее колеблется от ощущения дискомфорта до сильной. Даже умеренная боль нарушает ежедневную деятельность пациента, сильная обусловливает необходимость незамедлительного медикаментозного купирования.

Сбор жалоб и анамнеза проводился в период обращения пациентов при послеоперационном диспансерном наблюдении (через каждые 3 месяца в 1-й год после операции), при неотложных обращениях сбор жалоб производился в более ранние сроки. Всего были проанализированы жалобы 122 пациентов, явившихся

на контрольный осмотр в период наблюдения. Анализ жалоб пациентов после проведенного хирургического лечения представлен в таблице 3.12.

Таблица 3.12 – Клиническая картина при различных вариантах желудочной пластики

Показатель	Контроль-ная группа	% жалоб от количества операций	Основная группа	% жалоб от количества операций	p^*
Дисфагия	31	22,63	2	5,71	**0,028**
Нет жалоб	22	16,06	7	20,00	0,615
Осиплость голоса	22	16,06	1	2,86	**0,049**
Одинофагия	10	7,30	3	8,57	0,729
Боли в эпигастрии	10	7,30	2	5,71	1,000
Боли в области торакотомного рубца	2	1,46	1	2,86	0,497
Горечь во рту	2	1,46	0	0,00	1,000
Тошнота	2	1,46	0	0,00	1,000
Метеоризм	1	0,73	1	2,86	0,367
Отрыжка	1	0,73	1	2,86	0,367

Примечание: *точный критерий Фишера.

При анализе структуры жалоб было выявлено что наиболее частой жалобой в послеоперационном периоде была дисфагия различной степени тяжести, в группе пациентов с пластикой «стеблем» желудка и анастомозом на шее дисфагия беспокоила каждого 5-го (22,63%) пациента. В группе пациентов с пластикой «цельным» желудком дисфагия встречалась только у 2 пациентов и носила транзиторный характер, не требующий эндоскопической коррекции. Следующим по частоте беспокойства у пациентов с анастомозом на шее встречались жалобы на осиплость голоса (16,06%) по сравнению с 2,86% (***p*=0,049**) пациентов с внутриплевральным анастомозом, что, скорее всего, связано с возможной травматизацией возвратного гортанного нерва при манипуляциях на шее; в послеоперационном периоде у части пациентов данный симптом нивелировался. Такие симптомы, как боли при глотании (одинофагия), боли в эпигастрии и в области торакотомного рубца, встречались практически с одинаковой частотой в

обеих группах исследования. Остальные жалобы встречались у одного или двух пациентов и особую клиническую значимость не несут.

3.4.2. Структура функциональных расстройств больных, перенесших экстирпацию пищевода с различными вариантами желудочной пластики

Проведя анализ жалоб и сопоставив с результатами рентгенологических и эндоскопических исследований, была сформирована структура функциональных расстройств у пациентов после экстирпации пищевода. Результаты представлены в таблице 3.13.

Таблица 3.13 – Структура функциональных расстройств у пациентов с артифициальным пищеводом

Вид расстройства	Основная группа (n=35)	%	Контрольная группа (n=137)	%	p^*
Стриктура ЭГА	0	0	38	25,68	**0,001**
Гастростаз	4	10,53	5	3,38	0,085
Дуоденогастральный рефлюкс	5	13,16	3	2,03	**0,009**
Рефлюкс-эзофагит	2	5,26	3	2,03	0,269

Примечание: *точный критерий Фишера.

Как видно из представленной таблицы, наиболее частым осложнением у пациентов с пластикой желудочным «стеблем» и формированием анастомоза на шее является стриктура ЭГА, при этом в группе исследований с аппаратным внутриплевральным анастомозом стриктур ЭГА не было (***p*=0,001**). Однако необходимо отметить, что стриктуры ЭГА достаточно успешно поддаются эндоскопической коррекции и впоследствии могут полностью излечиться. Что касается пациентов с внутриплевральным анастомозом, их чаще беспокоили такие расстройства, как гастростаз, дуоденогастральный рефлюкс и рефлюкс-эзофагит, порой требующие от пациента спать с приподнятым головным концом кровати в связи с частым забросом желудочного содержимого в ротовую полость.

3.4.3. Результаты исследования качества жизни пациентов с помощью опросников EORTC QLQ-C30 и EORTC QLQ-OES-24

В раннем и позднем послеоперационном периоде от 2 до 18 месяцев пациентам предлагалось заполнить опросник для оценки качества жизни. Критериями исключения из исследования являлись пациенты с развившимся послеоперационным осложнением – несостоятельностью ЭГА в анамнезе. В результате был проанализирован 71 опросник качества жизни – 49 опросников пациентов контрольной группы и 22 опросника пациентов основной группы. Анализ полученных данных проводился в соответствии с рекомендациями EORTC QLQ-C30 Scoring Manual (3rd edition), результаты были ранжированы от 0 до 100. Полученные результаты представлены в таблицах 3.14 и 3.15.

Таблица 3.14 – Результаты опросника QLQ-C30 в основной и контрольной группах

Шкалы опросника QLQ-C30	Группа	Среднее значение	Стандартное отклонение	p^*
Общее качество жизни	Контрольная	51,87	21,87	0,24
	Основная	55,68	19,65	
Физическое функционирование	Контрольная	71,70	22,01	0,06
	Основная	80,30	20,93	
Ролевое функционирование	Контрольная	66,67	33,16	0,11
	Основная	76,52	26,56	
Эмоциональное функционирование	Контрольная	68,03	26,10	**0,05**
	Основная	78,03	15,76	
Когнитивное функционирование	Контрольная	78,91	21,72	**0,05**
	Основная	87,12	13,54	
Социальное функционирование	Контрольная	79,59	25,97	**0,01**
	Основная	92,42	12,31	
Утомляемость	Контрольная	51,02	25,85	**0,01**
	Основная	36,36	21,46	
Тошнота и рвота	Контрольная	12,24	18,87	0,19
	Основная	8,33	14,32	
Боль	Контрольная	37,07	29,90	**0,05**
	Основная	25,00	24,53	
Одышка	Контрольная	32,65	36,95	0,07
	Основная	19,70	30,27	

Окончание табл. 3.14

Шкалы опросника QLQ-C30	Группа	Среднее значение	Стандартное отклонение	p^*
Бессонница	Контрольная	34,01	36,32	**0,02**
	Основная	16,67	22,42	
Потеря аппетита	Контрольная	28,57	31,18	**0,04**
	Основная	15,15	22,37	
Запоры	Контрольная	12,93	22,38	0,09
	Основная	6,06	13,16	
Диарея	Контрольная	23,81	25,46	0,3
	Основная	27,27	28,43	
Финансовые трудности	Контрольная	29,25	30,91	0,48
	Основная	28,79	29,63	

Примечание: *критерий Стьюдента.

Таблица 3.15 – Результаты опросника QLQ-OES-24 в основной и контрольной группах

Шкалы опросника QLQ-OES-24	Группа	Среднее значение	Стандартное отклонение	p^*
Дисфагия	Контрольная	27,66	25,57	0,4
	Основная	29,29	26,90	
Глотание	Контрольная	24,49	23,10	0,08
	Основная	15,91	24,39	
Сложности при приеме пищи	Контрольная	28,40	25,17	0,27
	Основная	32,20	22,02	
Абдоминальные и гастро-интестинальные симптомы	Контрольная	25,40	26,25	0,1
	Основная	34,34	29,48	
Боль	Контрольная	20,41	19,29	0,35
	Основная	22,22	18,14	
Эмоциональные проблемы	Контрольная	52,72	26,59	0,18
	Основная	46,59	25,15	

Примечание: *критерий Стьюдента; высокие оценки шкалы симптомов указывают на страдания пациента от данных симптомов.

В результате проведенного исследования по данным опросника QLQ-C30 выявлена статистически достоверная разница в следующих показателях: эмоциональное, когнитивное и социальное функционирование. Данные параметры отмечались более высокими показателями в основной группе, что говорит о лучшем качестве жизни в этой группе.

Такие симптомы, как утомляемость, боль, бессонница, потеря аппетита, характеризовались сравнительно высокими значениями в контрольной группе, что свидетельствует о большей выраженности данных показателей в группе и как результат худшего качества жизни.

Однако при анализе результатов опросника QLQ-OES-24 достоверной разницы между сравниваемыми группами не выявлено.

Анализ полученных данных уровня качества жизни на основе анкетирования по опроснику QLQ-C30 позволяет считать эзофагопластику цельным желудком с формированием ЭГА в правой плевральной полости с использованием циркулярного сшивающего аппарата более эффективной операцией с точки зрения общего качества жизни. Однако результаты анализа данных анкетирования QLQ-OES-24 как более специфического опросника, разработанного для пациентов с РП, достоверной разницы не показали. Это говорит о необходимости продолжения изучения вопроса оценки качества жизни пациентов после резекции пищевода с различными вариантами эзофагогастропластики.

Г л а в а 4

ОБСУЖДЕНИЕ ПОЛУЧЕННЫХ РЕЗУЛЬТАТОВ

Так как хирургическое лечение играет основную роль в лечении и потенциальном излечении от рака пищевода, эзофагэктомия продолжает вызывать значительное число осложнений по сравнению с другими хирургическими онкологическими вмешательствами. Несмотря на то что прилагаются все усилия улучшить результаты и уменьшить смертность после этих операций, отрицательные последствия все еще встречаются, даже в центрах с большим потоком больных и у опытных хирургов [26, 84, 105, 140, 146, 147, 203, 241]. Предупреждение, раннее выявление и адекватное лечение осложнений могут снизить смертность [207, 220].

Для улучшения диагностики функциональной состоятельности полых органов и точности получаемых данных в рамках диссертационного исследования совместно с КНИТУ им. А.Н. Туполева – КАИ были модернизированы устройство и методы измерения интраоперационного кровоснабжения артифициального пищевода. Разработанная информационно-измерительная система позволила осуществить фотометрическую регистрацию пульсовой составляющей кровенаполнения органов в ходе проведения оперативного вмешательства. Аналого-цифровой преобразователь Zet 210 позволил подключить и обработать разнородные источники сигналов с различными частотными диапазонами и провести сравнительный анализ.

По полученным нами показателям отмечается лучшее кровоснабжение в проксимальном отделе желудочного трансплантата (***p*=0,001**, критерий Стьюдента) и дистальном отделе культи пищевода (***p*=0,323**, критерий Стьюдента) в группе с наложением внутриплеврального анастомоза (основная группа). Это позволяет предопределить меньшее количество развития ишемии и стриктуры анастомоза у этой группы больных, что подтвердилось при эндоскопическом исследовании. Послеоперационные стриктуры ЭГА составили 2,86% в основной группе по сравнению с 26,28% в контрольной группе (***p*=0,002**, точный критерий

Фишера**)**. Эти данные доказывают возможность широкого использования модернизированного прибора и метода интраоперационной оценки гемодинамики в тканях пищевода и желудка при формировании ЭГА. Предполагается, что для получения статистической значимости необходимо дальнейшее использование данного модернизированного устройства у большего количества больных, учитывая влияние других сопутствующих факторов на развитие осложнений.

В нашей работе были проанализированы ранние и отдаленные послеоперационные результаты различных вариантов желудочной пластики у больных, перенесших экстирпацию пищевода. Общая послеоперационная летальность составила 14 (7,53%) больных: 3 (7,89%) и 11 (7,43%) больных основной и контрольной группы соответственно (***p*=0,513**, точный критерий Фишера), что не превышает данные литературы. Так, согласно данным D.E. Low, D. Alderson, I. Cecconello et al., смертность может варьировать от 7 до 9% [203]. Проведя мультифакторный анализ причин летального исхода, нами было выявлено, что в 54% случаев факторами, повлиявшими на развитие летальности, являлись наличие сопутствующих заболеваний: 1) ИБС. Стенокардия напряжения ФК II и выше; 2) резекция легкого в анамнезе; 3) аортобедренное или бедренно-бедренное шунтирование в анамнезе, а также такие показатели, как снижение эритроцитов после операции в 1-е сутки и общего белка после операции в 1-е сутки.

По данным литературы, к риск-факторам развития послеоперационных осложнений относятся возраст, повышенный индекс массы тела, ECOG оценка/функциональный статус, одышка, диабет, ХОБЛ, курение, повышение уровня алкалинфосфатазы, снижение уровня альбумина [24, 44, 87, 103, 220, 222, 225, 230]. Фибрилляция предсердий может возникнуть у более 20% больных после эзофагэктомии, особенно когда использовался трансторакальный доступ [165, 251]. Легочные осложнения у больных, подвергающихся эзофагэктомии, могут создавать серьезные проблемы и часто являться причиной смерти. Когда пациенты нуждаются в реинтубации, многим требуется вентиляция мешком или положительное давление до интубации, что может вызвать продувание пищевода

и желудка на линии анастомоза или шовной линии. Показано, что пневмония значительно увеличивает смертность по сравнению с другими осложнениями, даже несостоятельностью анастомоза [225, 230]. Другие причины легочной недостаточности или одышки могут включать острый респираторный дистресс-синдром, заболевания сердечно-сосудистой системы, плевральный выпот, пневмоторакс, повреждение диафрагмального нерва. Нарушенная функция легких является значительным фактором риска развития легочных осложнений [225]. Таким образом, полученные нами данные подтверждают, что такие операции должны проводиться в хорошо оснащенных больницах, где есть возможность справиться с возможными послеоперационными осложнениями [194, 199, 235]. Дополнительные отделения, которые должны быть доступными для послеоперационного ухода, могут включать гастроэнтерологическое, отделение интервенционной кардиологии, интенсивной терапии и др. Доказано, что доступность ресурсов, а также соотношение медицинская сестра/пациент могут улучшить осложнения; показано, что частота легочных и инфекционных осложнений увеличивается, когда у медицинской сестры более двух пациентов [200].

Несостоятельность анастомоза является серьезным осложнением после эзофагэктомии. В некоторых предыдущих исследованиях показано, что несостоятельность ЭГА встречается меньше после трансторакальной эзофагэктомии [167, 250, 252]. Однако, согласно недавним исследованиям, нет значимой разницы между двумя группами в отношении несостоятельности анастомоза [210, 254, 253]. В нашем исследовании несостоятельность ЭГА одинаково встречалась в обеих группах больных (10,53% в основной и 19,59% в контрольной группах) (p=0,239, точный критерий Фишера). Из других ранних послеоперационных осложнений преобладали хилоторакс (5,26% и 2,03% в основной и контрольной группах) (p=0,271, точный критерий Фишера) и эмпиема плевры (2,63% и 1,35% в основной и контрольной группах) (p=0,498, точный критерий Фишера). Эти осложнения являются наиболее часто встречающимися и специфичными для эзофагэктомии.

Для предупреждения и лечения осложнений создана группа консенсуса по осложнениям эзофагэктомии (ECCG), которая состоит из 21 хирурга с большим опытом из 14 стран. Группа консенсуса составила полный лист осложнений от эзофагэктомии. Эти отрицательные последствия были разделены на легочные, сердечные, желудочно-кишечные, урологические, тромбоэмболические, неврологические/психиатрические, инфекционные, раневые/диафрагмальные и др. Цель этой группы – стандартизировать определения и осложнения, так как данные литературы варьируют в зависимости от отрицательных последствий. Эти определения были даны для несостоятельности анастомоза, некроза культи, хилоторакса и повреждения голосовых связок как наиболее часто встречающихся осложнениях или даже специфичных для эзофагэктомии [203]. Turkyilmaz et al. создали алгоритмы, чтобы помочь определить лечение при несостоятельности анастомоза. Для цервикального анастомоза ограниченная несостоятельность, не выраженная клинически, может быть пролечена антибиотиками, перевязкой и промыванием изотоническим раствором. При клинических проявлениях цервикальной несостоятельности обычно необходимы антибиотики, вскрытие шейной раны, установление дренажа, назогастральная декомпрессия, поддержка питания и промывание. При интраторакальных осложнениях, возникших при несостоятельности цервикального анастомоза, возможно необходимы дренирование, установление стента. Для торакальных анастомозов, где несостоятельность меньше 30% от просвета анастомоза, в целях лечения могут использоваться инъекция фибринового клея, эндоклипсы или стенты. Однако, если дефект больше, дренирование и установка стента могут быть выполнены с последующим хирургическим вмешательством, если дренирование и стентирование безуспешны. Однако, если дефект больше 70% от просвета анастомоза, в первую очередь должно быть выполнено хирургическое вмешательство [245].

Согласно анализу отдаленных результатов последствий несостоятельности ЭГА, количество стриктур анастомоза значительно выше в контрольной группе (24%) по сравнению с основной (2,63%). Это подтверждают данные Э.Н. Ванцяна

и Р.А. Тощакова (1971) [17], стенозы шейного соустья трансплантата развиваются у 15–30% всех больных после эзофагопластики.

Нами была проведена инструментальная оценка функциональных расстройств артифициального пищевода у больных, перенесших экстирпацию пищевода с различными вариантами желудочной пластики, а также анализ жалоб пациентов после эзофагоэктомии. Проведя анализ жалоб и сопоставив их с результатами рентгенологических и эндоскопических исследований, было выявлено, что наиболее частым осложнением у пациентов с пластикой желудочным «стеблем» и формированием анастомоза на шее является стриктура ЭГА (33,03%; 36 пациентов) по сравнению с основной группой (3,7%; 1 пациент) (***p*=0,001**, точный критерий Фишера). У пациентов с внутриплевральным анастомозом чаще возникали такие расстройства, как гастростаз и дуоденогастральный рефлюкс – 14,81% (4 пациента), по сравнению с контрольной группой – 1,83% (2 пациента) (***p*=0,004**, точный критерий Фишера). Такие процедуры, как бужирование анастомоза, проводились сразу во время исследования при наличии сужения. Пациентам с дуоденогастральным и/или гастроэзофагеальным рефлюксом назначалась консервативная терапия прокинетиками в сочетании с ингибиторами протонной помпы и обволакивающими лекарственными препаратами. Анализ полученных данных уровня качества жизни на основе анкетирования по опроснику QLQ-C30 позволяет считать эзофагопластику цельным желудком с формированием ЭГА в правой плевральной полости с использованием циркулярного сшивающего аппарата как более эффективной операцией с точки зрения общего качества жизни. Отсутствие достоверной разницы при анализе данных анкетирования QLQ-OES-24 как более специфического опросника говорит о необходимости продолжения изучения вопроса оценки качества жизни пациентов после резекции пищевода с различными вариантами эзофагогастропластики.

ВЫВОДЫ

1. Модернизированное устройство для пристеночной фотоплетизмографии и методы измерения интраоперационного кровоснабжения артифициального пищевода могут широко использоваться для объективной оценки гемодинамики в тканях пищевода и желудка при формировании ЭГА.

2. Анализ послеоперационных осложнений показал, что в раннем послеоперационном периоде преобладали осложнения в контрольной группе (26,35%) по сравнению с основной (23,68%) (p=0,738), а в позднем послеоперационном периоде отмечено преобладание осложнений в основной группе (18,42%) по сравнению с контрольной (8,11%) (p=0,13).

3. При оценке рентгенологической картины моторно-эвакуаторной функции желудочного трансплантата в исследуемых группах статистически значимой разницы не выявлено, а при эндоскопической pH-метрии выявлено, что у пациентов основной группы чаще отмечался сдвиг pH в щелочную среду (p=0,231), гипоацидное (p=0,64) и анацидное (p=0,472) состояние желудочного трансплантата.

4. Функциональные расстройства: стриктура ЭГА встречалась только в контрольной группе – 38 пациентов (25,68%) **(p=0,001),** дуоденогастральный рефлюкс чаще встречался в основной группе (5; 13,16%) по сравнению с контрольной группой (3; 2,03%) (**p=0,009**), гастростаз чаще встречался в основной группе (4; 10,53%) по сравнению с контрольной группой (5; 3,38%) (p=0,085), рефлюкс-эзофагит чаще встречался в основной группе (2; 5,26%) по сравнению с контрольной группой (3; 2,03%) (p=0,269).

5. Анализ полученных данных на основе анкетирования по опроснику QLQ-C30 показал лучшее эмоциональное (**p=0,05**), когнитивное (**p=0,05**) и социальное (**p=0,01**) функционирование, а такие симптомы, как утомляемость (**p=0,01**), боль (**p=0,05**), бессонница (**p=0,02**), потеря аппетита (**p=0,04**) реже встречались при эзофагопластике цельным желудком, что говорит о более высоком уровне качества жизни в основной группе.

ПРАКТИЧЕСКИЕ РЕКОМЕНДАЦИИ

1. Метод пристеночной фотоплетизмографии может быть рекомендован для более точной оценки кровоснабжения тканей пищевода и желудка во время операции при формировании ЭГА.

2. С целью устранения основных рисков развития осложнений в послеоперационном периоде рекомендуется своевременное выявление и лечение сопутствующих заболеваний, особенно со стороны сердечно-сосудистой и бронхолегочной систем.

3. Так как наиболее частым осложнением у пациентов с пластикой желудочным «стеблем» и формированием анастомоза на шее является стриктура ЭГА, необходимо раннее использование рентгенологических и эндоскопических исследований для выявления и коррекции стриктур ЭГА.

4. Пациентам с внутриплевральным анастомозом при наличии дуодено-гастрального рефлюкса и гастростаза рекомендуется назначать прокинетики и обволакивающие средства.

5. Для оценки качества жизни больных рекомендуется использовать специализированные анкеты QLQ-C30 и QLQ-OES-24.

6. Обе операции: субтотальная резекция пищевода с пластикой цельным желудком с внутриплевральным наложением анастомоза и экстирпация пищевода с пластикой «стеблем» желудка с анастомозом на шее являются стандартом хирургического лечения рака пищевода и кардии. Выбор должен основываться на предпочтениях и опыте хирурга.

СПИСОК ИСПОЛЬЗОВАННОЙ ЛИТЕРАТУРЫ

1. Абакумов, М. М. Вклад научной школы С.С. Юдина в развитие хирургии пищевода / М. М. Абакумов, П. М. Богопольский, С. А. Кабанова // Материалы I Междунар. науч.-практ. конф. по истории медицины, 24–25 марта 2011 г. – Уфа, 2011. – С. 37–40.

2. Абакумов, М. М. История тонкокишечной пластики пищевода. К 100-летию операции Ру-Герцена. Ч. I / М. М. Абакумов, С. А. Кабанова, П. М. Богопольский // Хирургия. Журнал им. Н. И. Пирогова. – 2007. – № 12. – С. 70–73.

3. Абакумов, М. М. Профессор Павел Иосифович Андросов – выдающийся поливалентный хирург / М. М. Абакумов, П. М. Богопольский, С. А. Кабанова // Медицинская профессура СССР. – Москва, 2009. – С. 29–31.

4. Авдюничев, В. И. Хирургическое лечение рака грудного отдела пищевода и кардии / В. И. Авдюничев. – Томск, 1970. – 208 с.: ил.

5. Актуальные вопросы лимфодиссекции у больных раком грудного отдела пищевода / М. И. Давыдов, И. С. Стилиди, Д. А. Арзыкулов [и др.] // Современная онкология. – 2000. – Т. 2, № 1. – С. 15–22.

6. Алексеев, А. П. Хирургия грудной части пищевода: диссертация / А. П. Алексеев. – Санкт-Петербург: Типография П. П. Сойкина, 1914. – 376 с.: ил.

7. Аллахвердян, С. Н. Лапароторакоскопическая эзофагэктомия по типу Ivor Lewis с формированием внутриплеврального неаппаратного пищеводно-желудочного анастомоза при раке пищевода: непосредственные результаты / С. Н. Аллахвердян, А. Н. Анипченко, С. Н. Анипченко // Клиническая и экспериментальная хирургия. – 2020. – Т. 8, № 1 (27) – С. 29–36.

8. Антелава, Н. В. Хирургия органов грудной полости / Н. В. Антелава. – Москва: Медгиз, 1952. – 360 с.

9. Ассистированные видеоторакоскопические экстирпации и резекции пищевода / М. Ф. Черкасов, С. В. Перескоков, Ю. М. Старцев, В. Е. Колесников // Эндоскопическая хирургия. – 2001. – № 2. – С. 68.

10. Балалыкин, Д. А. Развитие желудочной эзофагопластики в России в 20–50-е годы XX века / Д. А. Балалыкин, П. М. Богопольский // Вестник хирургической гастроэнтерологии. – 2011. – № 2. – С. 89–95.

11. Балалыкин, Д. А. Развитие хирургии пищевода в России в конце XIX – начале XX века / Д. А. Балалыкин, П. М. Богопольский // Вестник хирургической гастроэнтерологии. – 2011. – № 1. – С. 78–82.

12. Богопольский, П. М. Вклад С. С. Юдина и его научной школы в развитие хирургии пищевода XX века (к 120-летию со дня рождения) / П. М. Богопольский, М. М. Абакумов, С. А. Кабанова // Хирургия. Журнал им. Н. И. Пирогова. – 2012. – №. 1. – С. 72–75.

13. Богопольский, П. М. Основные этапы становления и развития хирургии пищевода в России / П. М. Богопольский // История хирургии пищевода в России в XIX–XX веках. Антология истории русской хирургии / П. М. Богопольский, Д. А. Балалыкин. – Москва: Весть, 2012. – Т. VI. – С. 15–94.

14. Богопольский, П.М. История реконструктивной хирургии в России: дис. на соиск. учен. степ. д-ра мед. наук / П. М. Богопольский. – Москва, 2014. – 428 с.

15. Болезни искусственного пищевода / А. Ф. Черноусов, Д. В. Ручкин, Ф. А. Черноусов, Д. А. Балалыкин. – Москва: Видар, 2008. – 673 с.: ил.

16. Ванцян, Э. Н. Восстановительная хирургия пищевода с использованием желудка / Э. Н. Ванцян, О. К. Скобелкин. – Москва: Медицина, 1975. – 176 с.: ил.

17. Ванцян, Э. Н. Лечение ожогов и рубцовых сужений пищевода / Э. Н. Ванцян, Р. А. Тощаков. – Москва: Медицина, 1971. – 260 с.: ил.

18. Васильев, Ю. В. Терапия гастроэзофагеальной рефлюксной болезни / Ю. В. Васильев // РМЖ. Болезни органов пищеварения. – 2004. – № 1. – С. 8–13.

19. Векснер, Б. Г. Предгрудинный пищевод / Б. Г. Векснер. – Днепропетровск: Новая хирургия, 1931. – 248 с.

20. Венгловский, Р. И. Повреждения и заболевания пищевода / Р. И. Венгловский, П. М. Богопольский // Основные этапы становления и развития хирургии пищевода в России. – Питербург: Практическая медицина, 1915. – 305 с.: ил.

21. Венгловский, Р. И. Эзофагоскопия. Техника ее и клинические наблюдения / Р. И. Венгловский. – Москва, 1905. – 244 с.: ил.

22. Видеоторакоскопическая экстирпация пищевода с одномоментной эзофагопластикой у больных рубцовым стенозом пищевода / В. И. Оскретков, А. Г. Климов, В. А. Ганков, В. М. Казарян // Эндоскопическая хирургия. – 1999. – № 2. – С. 46.

23. Видеоэндохирургическое лечение заболеваний пищевода / М. Ф. Черкасов, В. К. Татьянченко, С. В. Перескоков [и др.] // Эндоскопическая хирургия. – 2002. – № 3. – С. 91.

24. Влияние предоперационной химиолучевой терапии на частоту послеоперационных осложнений у больных раком грудного отдела пищевода / М. С. Шогенов, М. М. Давыдов, А. К. Аллахвердиев [и др.] // Злокачественные опухоли. – 2018. – Т. 8, № 4. – С. 30–36.

25. Возможности внутрипросветной фотодинамической терапии в реканализации опухолевых стенозов верхних отделов желудочно-кишечного тракта / К. В. Павелец, Д. С. Русанов, М. А. Протченков [и др.] // Современные проблемы науки и образования. – 2020. – № 3. – URL: http://www.science-education.ru/ru/article/view?id=29696 (дата обращения: 24.09.2020).

26. Возможности хирургического лечения осложнённых форм местнораспространенного рака грудного отдела пищевода / Л. Д. Роман, К. Г. Шостка, К. В. Арутюнян [и др.] // Профилактическая и клиническая медицина. – 2016. – № 3. – С. 67–73.

27. Вознесенский, В. П. К вопросу об образовании искусственного пищевода / В. П. Вознесенский // Работы госпитальной хирургической клиники проф. П.И. Дьяконова. – Москва, 1908. – Т. XV. – С. 3–26.

28. Гагиев, П. К. Желудочная секреция и некоторые функциональные сдвиги у больных с искусственным пищеводом и в процессе его создания после химических ожогов / П. К. Гагиев, А. Б. Багаев, А. К. Сиукаев // Наука, образование и культура. – 2019. – № 1 (35). – С. 60–64.

29. Герц, В. Я. Пептические поражения искусственного пищевода: автореф. дис. на соиск. учен. степ. канд. мед. наук / В. Я. Герц. – Омск, 1984. – 26 с.

30. Гипербарическая оксигенация в восстановительной хирургии пищевода / В. И. Киреев, А. И. Саутенко, А. Н. Калинин, В. А. Голуб // Современные технологии в торакальной хирургии. – Омск, 1995. – С. 88–89.

31. Годжелло, Э. А. Оперативная эндоскопия доброкачественных стенозирующих заболеваний пищевода: автореф. дис. на соиск. учен. степ. д-ра мед. наук / Э. А. Годжелло. – Москва, 2002. – 24 с.

32. Греков, И. И. К вопросу о лечении сужений пищевода, особенно рубцовых. Операции Гальперин-Жиану и Ру-Герцена (случай операции Ру-Герцена с 6-летним результатом) / И. И. Греков // Вестник хирургии. – 1922. – Кн. 3, № 1. – С. 109–122.

33. Гукасян, А. А. Клиника и хирургическое лечение доброкачественных опухолей и кист пищевода: дис. на соиск. учен. степ. канд. мед. наук / А.А. Гукасян. – Москва, 1964. – 236 с.

34. Гюльмамедов, П.Ф. Болезни и патологические состояния искусственного пищевода / П.Ф. Гюльмамедов // Клиническая хирургия. – 1998. – № 4. – С. 7–9.

35. Давыдов, М. И. Рак пищевода / М. И. Давыдов, И. С. Стилиди. – Москва, 2007. – 388 с.: ил.

36. Джачвадзе, Д. К. Морфофункциональное состояние желудочного трансплантата после операций по поводу рака кардии и пищевода / Д. К. Джачвадзе // Вестник хирургии. – 2001. – № 2. – С. 109–112.

37. Дробязгин, Е. А. Эзофагогастропластика при доброкачественных стенозирующих заболеваниях пищевода: оценка результатов / Е. А. Дробязгин, Ю. В. Чикинев // Доказательная гастроэнтерология. – 2020. – Т. 9, № 2. – С. 10–19.

38. Дробязгин, Е. А. Эндоскопические вмешательства при патологии искусственного пищевода / Е. А. Дробязгин, Ю. В. Чикинев, И. Е. Судовых // Вестник хирургии им. И. И. Грекова. – 2018. – Т. 177, № 4. – С. 15–18.

39. Ермолов, А. С. Болезни оперированного и искусственного пищевода / А. С. Ермолов, Л. Г. Харитонов // Современные технологии в торакальной хирургии: тез. науч. конф. – Москва; Омск, 1995. – С. 72–74.

40. Жерлов, Г. К. Эндоскопическая ультрасонография в оценке пищеводных анастомозов в раннем послеоперационном периоде / Г. К. Жерлов, Н. С. Рудая, А. И. Смирнов // Физиология и патология заболеваний пищевода: тез. докл. – Сочи, 2004. – С.69–70.

41. Ижанов, Е. Б. Современные подходы к лечению рака пищевода / Е. Б. Ижанов, С. К. Менбаев, Р. Е. Кадырбаева // Онкология и радиология Казахстана. – 2018. – № 4. – С. 41–46.

42. Ильин, И. А. Сравнительная оценка непосредственных результатов хирургического лечения рака пищевода при различных типах оперативных вмешательств / И. А. Ильин, В. Т. Малькевич // Новости хирургии. – 2015. – Т. 23, № 6. – С. 658–665.

43. Инструментальная диагностика рефлюкс-эзофагита / Д. И. Демин, С. И. Возлюбленный, П. И. Заварзин [и др.] // Физиология и патология заболеваний пищевода: тез. докл. – Сочи, 2004. – С.54–55.

44. Интраоперационная инфузионная терапия при эзофагэктомии с одномоментной пластикой пищевода / В. А. Сизов, М. Б. Раевская,

Н. Б. Ковалерова [и др.] // Хирургия. Журнал им. Н. И. Пирогова. – 2017. – № 11. – С. 37–43.

45. Искусственный пищевод из целого желудка и его функция после эзофагэктомии с анастомозом на шее по поводу рака и саркомы / М. Б. Скворцов, В. И. Боричевский, Е. В. Храмов, М. А. Кожевников // Сибирский медицинский журнал. – 2017. – Т. 150, № 3. – С. 47–61.

46. Ищенко, Р. В. Хирургическое лечение рака пищеводно-желудочного перехода. Обсуждение тактики / Р. В. Ищенко, Р. В. Павлов, О. А. Кузнецова // Клиническая практика. – 2019. – Т. 10, № 4. – С. 109–114.

47. К вопросу лечения желудочно-пищеводного рефлюкса / С. Г. Гандуров, В. В., Воробьев, А. В. Брызгалин, Е. Г. Гандурова // 3-я Московская Междунар. конф. торакальных хирургов. – Москва, 2005. – С. 271–273.

48. К патологии искусственного пищевода / Э. Н. Ванцян, И. Х. Рабкин, Н. О. Николаев, Р. А. Тощаков // Вопросы восстановительной хирургии и реанимации. – 1967. – № 1. – С. 3–8.

49. Кабанова, С. А. Научная школа академика Б. В. Петровского / С. А. Кабанова. – Москва: РНЦХ РАМН, 2001. – 216 с.: ил.

50. Кабанова, С. А. Роль научной школы академика Б. В. Петровского в развитии хирургии пищевода в России / С. А. Кабанова, В. И. Соколов // Хирургия. – 2000. – № 7. – С. 67–69.

51. Казанский, В. И. Хирургия рака пищевода / В. И. Казанский. – Москва: Медицина, 1973. – 344 с.: ил.

52. Казанский, В. И. Чресплевральная резекция грудного отдела пищевода при раке / В. И. Казанский. – Москва: Медгиз, 1951. – 220 с.: ил.

53. Казанский, В. И. Чресплевральная резекция пищевода при раке / В. И. Казанский. – Москва: Медгиз, 1948. – 104 с.: ил.

54. Камашев, В. М. Оценка жизнеспособности эзофаготрансплантатов из большой кривизны желудка при хирургическом лечении рака пищевода: дис. на соиск. учен. степ. канд. мед. наук / В. М. Камашев. – Ижевск, 1997. – 167 с.

55. Кардиоэзофагеальный рак: классификация, хирургическая тактика, основные факторы прогноза / М. И. Давыдов, И. Н. Туркин, И. С. Стилиди [и др.] // Вестник РОНЦ РАМН им. Н. Н. Блохина. – 2003. – № 1. – С. 82–88.

56. Климас, А. С. Качество жизни больных раком пищевода и кардиоэзофагеальным раком / А. С. Климас // Biomedicaland Biosocial Anthropology. – 2018. – № 2. – С. 18–28.

57. Клиническое применение микрохирургических пищеводно-желудочных анастомозов при резекции пищевода и кардии желудка / П. В. Самойлов, А. А. Третьяков, И. И. Каган, А. Е. Рыков // Поволжский онкологический вестник. – 2016. – № 4 (26). – С. 18–24.

58. Коваленко, П. П. Восстановление пищевода при рубцовых сужениях / П. П. Коваленко, В. С. Степанов, Г. И. Чепурной. – Ростов-на-Дону, 1970. – 160 с.: ил.

59. Кожевников, М. А. Оценка качества жизни больных после реконструктивных операций при рубцовых сужениях пищевода / М. А. Кожевников, М. Б. Скворцов, В. А Белобородов // Хирургия. Журнал им. Н. И. Пирогова. – 2020. – № 4. – С. 18–23.

60. Козлов, В. В. Торакоскопическая резекция пищевода из однопортового доступа / В. В. Козлов, А. В. Соболев // Онкология. Журнал им. П. А. Герцена. – 2015. – Т. 4, № 1. – С. 65–66.

61. Козовенко, М. Н. Профессор Сергей Петрович Федоров (штрихи к портрету) / М. Н. Козовенко. – Санкт-Петербург: Изд-во Военно-медицинской академии, 2000. – 47 с.

62. Козовенко, М. Н. Трудные годы в жизни Сергея Петровича Федорова / М. Н. Козовенко, Е. И. Зайцев, И. А. Ерюхин // Вестник хирургии им. И.И. Грекова. – 1998. – Т. 157, № 2. – С. 111–115.

63. Кононец, П. В. Торакоскопическая резекция пищевода при раке / П. В. Кононец, Д. Ю. Каннер, А. О. Швейкин // Клиническая и экспериментальная хирургия. – 2015. – № 4 (10) – С. 28–34.

64. Крузенштерн, Н. Н. Исследование о раке пищевода: дис. на соиск. учен. степ. д-ра мед. наук / Н. Н. Крузенштерн. – Санкт-Петербург, 1885. – 78 с.

65. Куканова, А. М. Пути коррекции нарушений моторно-эвакуаторной функции желудочного трансплантата у больных раком пищевода после хирургического лечения / А. М. Куканова, А. К. Макишев // Advances in Science and Technology: сборник статей XVIII Международной научно-практической конференции. – Москва, 2019. – С. 34–37.

66. Кутепов, А. В. Патоморфологический и клинико-эндоскопический анализ болезни искусственного пищевода, сформированного из желудочной трубки: дис. на соиск. учен. степ. канд. мед. наук / А. В. Кутепов. – Москва, 2011. – 142 с.

67. Лалетин, В. Г. Эндохирургическое лечение опухолей пищевода и желудка / В. Г. Лалетин, В. В. Двориченко, А. В. Белоногов. – Новосибирск: Наука, 2007. – 140 с.: ил.

68. Левит, В. С. К хирургии кардиальной части желудка / В. С. Левит // Труды XX съезда российских хирургов, 26–30 мая 1928 г. – Москва, 1929. – С. 210–215.

69. Лечебная тактика и выбор способа хирургического лечения больных с протяженными ожоговыми стриктурами пищевода / А. Ф. Черноусов, А. И. Чернооков, Д. В. Ручкин, Ф. А. Черноусов // Хирургия. – 2002. – № 4. – С. 11–17.

70. Макаров, А. С. Интрамуральная гемодинамика и моторная активность желудка и 12-перстной кишки после ваготомии: дис. на соиск. учен. степ. канд. мед. наук / А. С. Макаров. – Ижевск, 1987. – 240 с.

71. Мамонтов, А. С. Оптимизация лимфодиссекции при хирургическом лечении больных раком грудного отдела пищевода / А. С. Мамонтов, В. Г. Верещагин. – Москва, 2003. – 15 с.

72. Марийко, В. А. Видеоторакоскопическая эзофагэктомия при раке пищевода / В. А. Марийко, В. С. Нечай, В. В. Гаврилов // Эндоскопическая хирургия. – 2002. – № 3. – С. 32.

73. Марийко, В. А. Торакоскопическая экстирпация пищевода при рубцовых стенозах / В. А. Марийко, В. В. Гаврилов, В. С. Нечай // Эндоскопическая хирургия. – 1999. – № 2. – С. 40.

74. Мацнева, А. Модификация операции Roux (искусственный пищевод) с желудочной пластикой / А. Мацнева // Украинские медицинские вести. – 1929. – № 7-10. – С. 570–574.

75. Мельников, А. В. О резекции грудного отдела пищевода / А. В. Мельников // Вестник хирургии и пограничных областей. – 1922. – Т. 1, кн. 3. – С. 67–100.

76. Мирошников, Б. И. Хирургия рака пищевода / Б. И. Мирошников, К. М. Лебединский. – Санкт-Петербург, 2002. – 304 с.: ил.

77. Морозов, Д. С. Анатомия пищевода и к учению о раковом сужении этого органа и его лечению катетеризацией, электролизом и гастростомией: дис. на соиск. учен. степ. д-ра мед. наук / Д. С. Морозов. – Санкт-Петербург, 1887. – 90 с.

78. Мумладзе, Р. Б. Некоторые патологические состояния искусственного пищевода / Р. Б. Мумладзе, М. И. Коренков // Вестник хирургии. – 1993. – № 5/6. – С. 104–107.

79. Николаев, Н. О. Заболевания оперированного пищевода: дис. на соиск. учен. степ. д-ра мед. наук / Н. О. Николаев. – Москва, 1972. – 430 с.

80. Оптимизированный абдоминомедиастинальный доступ в хирургии рака желудка с переходом на пищевод / И. С. Стилиди, А. Б. Рябов, В. Ю. Бохян [и др.] // Вестник РОНЦ им. Н.Н. Блохина РАМН. – 2006. – Т. 17, № 4. – С. 47–51.

81. Опыт использования механического шва в хирургии пищевода и кардии желудка / В. Р. Белкин, Ю. Е. Березов, Я. Ю. Грицман, И.К. Свинкин // Грудная хирургия. – 1962. – № 3. – С. 40–47.

82. Опыт применения механического шва в хирургии кардии и пищевода / А. А. Бусалов, С. М. Быкова, Ю. К. Квашнин, С. А. Зеликович // Грудная хирургия. – 1964. – № 3. – С. 86–93.

83. Опыт применения фотодинамической терапии в лечении рака пищевода / А. Н. Туманина, А. А. Полежаев, В. А. Апанасевич [и др.] // Biomedical Photonics. – 2019. – Т. 8, № 2. – С. 19–24.

84. Отдаленные результаты лечения гастроэзофагеального рака / А. В. Прохоров, И. Н. Лабунец, М. Н. Шепетько [и др.] // Новости хирургии. – 2016. – Т. 24, № 3. – С. 269–274.

85. Оценка ближайших и отдаленных результатов эзофагопластики при доброкачественных заболеваниях пищевода / Ю. В. Чикинев, Е. А. Дробязгин, И. Е. Судовых, И. А. Токмаков // Хирургическая практика. – 2018. – № 1. – С. 12–17.

86. Оценка результатов эзофагогастропластики при рубцовых сужениях пищевода и ахалазии кардии / Ю. В. Чикинев, Е. А. Дробязгин, И. Е. Судовых [и др.] // Вестник хирургии им. И. И. Грекова. – 2017. – Т. 176, № 2. – С. 18–21.

87. Оценка функциональной операбельности как предпосылка для профилактики осложнений после операций по поводу рака пищевода / К. В. Арутюнян, И. М. Кузнецов, К. С Фёдоров [и др.] // Профилактическая и клиническая медицина. – 2017. – № 1. – С. 42–48.

88. Оценка эффективности современных методов диагностики в дооперационном стадировании лимфогенной распространенности рака пищевода

/ К. В. Павелец, М. А. Протченков, Д. С. Русанов [и др.] // Современные проблемы науки и образования. – 2019. – № 3. – С. 161–161.

89. Патент РФ на полезную модель № 171820. Устройство для измерения кровоснабжения тканей пищевода и желудка при формировании артифициального пищевода во время операции: заявл. 21.02.2017: опубл. 16.06.2017 / А.В. Бердников, М.В. Бурмистров, С.И. Бебезов, М.Ю. Новиков.

90. Первый опыт выполнения торакоскопической экстирпации пищевода при раке / С. И. Емельянов, А. М. Сдвижнев, И. Е. Хатьков [и др.] // Эндоскопическая хирургия. – 2000. – № 6. – С. 59–60.

91. Петерсон, Б. Е. Рубцовое сужение пищеводно-кишечного и пищеводно-желудочного анастомозов / Б. Е. Петерсон, О. А. Малышева, В. И. Плотников // Хирургия. – 1967. – № 8. – С. 78–85.

92. Петерсон, С. Б. Место эндовидеохирургии в диагностике и лечении рака пищевода / С. Б. Петерсон, А. С. Мамонтов, С. М. Чудных // Эндоскопическая хирургия. – 2002. – № 6. – С. 53–55.

93. Петров, Б. А. Искусственный пищевод из тонкой и толстой кишки / Б. А. Петров, А. П. Сытник. – Москва: Медицина, 1972. – 184 с.: ил.

94. Петровский, Б. В. Хирургическое лечение рака пищевода и кардии / Б. В. Петровский. – Москва: Изд-во АМН СССР, 1950. – 172 с.: ил.

95. Плаксин, С. А. Миниинвазивные технологии в лечении несостоятельности пищеводно-желудочных анастомозов / С. А. Плаксин, Е. Е. Саблин // Онкология – XXI век: материалы XXIII Международной научной конференции по онкологии; IX Итало-российской научной конференции по онкологии и эндокринной хирургии; XXIII Международной научной конференции «Здоровье нации – XXI век». – Баку, 2019. – С. 150–152.

96. Плаксин, С. А. Факторы риска несостоятельности эзофагогастроанастомоза в зависимости от вида пластики пищевода /

С. А. Плаксин, Е. Е. Саблин // Пермский медицинский журнал. – 2016. – Т. 33, № 4. – С. 23–27.

97. Покотило, В. Л. XXI Всесоюзный съезд хирургов, Ленинград, 5–9 июля 1929 г. / В. Л. Покотило. – Москва, 1930. – С. 279.

98. Покотило, В. Л. Второй случай законченной эзофагопластики (по Ру) / В. Л. Покотило // Одесский медицинский журнал. – 1928. – № 2. – С. 113–114.

99. Покотило, В. Л. Случай антеторакальной эзофагопластики (по Ру), прослеженной три года / В. Л. Покотило // Новый хирургический архив. – 1926. – Т. X, кн. 1-2. – С. 358–362.

100. Полянцев, А. А. Хирургическое лечение рака и доброкачественных стенозов пищевода / А. А. Полянцев. – Волгоград, 1960. – 492 с.: ил.

101. Программное обеспечение «ZetLab». Руководство пользователя. Руководство оператора. Ч. 1 ЗТМС.00068-01 34. – URL: https://docplayer.ru/59869826-Programmnoe-obespechenie-zetlab-rukovodstvo-operatora-poverka-vibropreobrazovateley-po-gost-r-ztms.html

102. Ранняя послеоперационная реабилитация (fast track) при лапаро-торакоскопических резекциях проксимального отдела желудка и грудного отдела пищевода при кардиоэзофагеальном раке / А. С. Аллахвердян, А. М. Овезов, Н. Н. Анипченко, А. Н. Анипченко // Московский хирургический журнал. – 2017. – № 4. – С. 8–12.

103. Результаты комбинированного лечения рака пищевода с использованием предоперационной химиотерапии / А. Ю. Добродеев, С. Г. Афанасьев, У. Б. Урмонов [и др.] // Вопросы онкологии. – 2020. – Т. 66, № 3. – С. 283–290.

104. Результаты комплексного лечения больных раком грудного отдела пищевода / Е. В. Левченко, С. В. Канаев, Е. И. Тюряева [и др.] // Вопросы онкологии. – 2016. – Т. 62, № 2. – С. 302–309.

105. Результаты хирургических вмешательств при раке желудка и пищевода с формированием безаппаратных пищеводных анастомозов / А. В. Прохоров, И. Н. Лабунец, В. Ю. Мавричев [и др.] // Онкологический журнал. – 2019. – Т. 13, № 4. – С. 12–17.

106. Ручкин, Д. В. Болезни искусственного пищевода: дис. на соиск. учен. степ. д-ра мед. наук / Д. В. Ручкин. – Москва, 2006. – 359 с.: ил.

107. Саввин, В. Н. Оперативные пути к внутригрудному отделу пищевода и операции на нем в связи с изучением околопищеводной клетчатки и лимфатической системы пищевода: дис. на соиск. учен. степ. д-ра мед. наук / В.Н. Саввин. – Москва, 1903. – 162 с.

108. Савиных, А. Г. Из истории развития хирургии рака кардии в СССР / А. Г. Савиных // Вестник хирургии им. И.И. Грекова. – 1961. – Т. 87, № 10. – С. 82–86.

109. Савиных, А. Г. К истории хирургического лечения рака пищевода и кардии / А. Г. Савиных // Труды Томского медицинского института (1888–1948). – Томск, 1949. – Т. XVI. – С. 319–329.

110. Савиных, А. Г. Опыт оперативного лечения рака кардии и нижнего отдела пищевода / А. Г. Савиных // Хирургия. – 1957. – № 10. – С. 46–53.

111. Савицкий, А. И. Рак кардии и его оперативное лечение / А. И. Савицкий // Хирургия. – 1939. – № 4. – С. 33–49.

112. Савицкий, А. И. Ранняя диагностика рака пищевода и кардиальной области / А. И. Савицкий // Труды XXIII Всесоюзного съезда хирургов, 25–30 июня 1935 г. – Москва; Ленинград: Медгиз, 1938. – С. 109–114.

113. Савицкий, А. И. Чресплевральный оперативный доступ к ракам кардии и пищеводу / А. И. Савицкий // Вопросы онкологии. – 1951. – Т. IX. – С. 48–58.

114. Самойлов, П. В. Клиническое применение микрохирургических технологий при формировании пищеводно-желудочных анастомозов /

П. В. Самойлов, А. А. Третьяков, И. И. Каган // Оренбургский медицинский вестник. – 2019. – Т. 7, № 2 (26). – С. 5–10.

115. Самойлов, П. В. Обоснование микрохирургических пищеводно-желудочных анастомозов при резекции пищевода и кардии желудка (клинико-анатомическое и экспериментальное исследование) / П. В. Самойлов // Оренбургский медицинский вестник. – 2015. – Т. 3, № 4 (12). – С. 45–49.

116. Самойлов, П. В. Эффективное использование микрохирургических технологий в клинике при формировании пищеводно-желудочных анастомозов / П. В. Самойлов // Оренбургский медицинский вестник. – 2016. – Т. 4, № 4 (16). – С. 8–13.

117. Сапожков, К. П. К вопросу о раках пищевода и их хирургическом лечении / К. П. Сапожков // Вестник хирургии. – 1933. – Т. XXX. – С. 69–77.

118. Саутенко, А. И. Клинико-морфологическая характеристика функции искусственного пищевода в ближайшие и отдаленные сроки / А. И. Саутенко, С. В. Колпаков, В. М. Сердюков // Актуальные вопросы восстановительной хирургии пищевода. – Волгоград, 1983. – С. 195–211.

119. Сигал, З. М. Взаимопреобразование пульсового и непульсового артериального кровотока и жизнеспособность органов / З. М. Сигал, О. В. Сурнина // Дневник казанской медицинской школы. – 2018. – № 4. – С. 12–19.

120. Сигал, З. М. Методика изучения жизнеспособности моторики полых органов без оперативного вмешательства / З. М. Сигал // Патологическая физиология и экспериментальная терапия. – 1984. – № 5. – С. 82–84.

121. Сигал, З. М. Методика комплексного исследования моторной функции полых органов, артериального давления и пульсовых колебаний в интрамуральных и экстраорганных сосудах во время операции / М. З. Сигал // Патологическая физиология и экспериментальная терапия. – 1981. – № 7. – 114–117.

122. Сигал, М. З. Использование трансиллюминации для определения кровоснабжения пищевода / М. З. Сигал, Р. М. Шестаков // Грудная хирургия. – 1979. – № 6. – С. 60–62.

123. Сигал, М. З. Трансиллюминационное исследование при операциях на пищеводе / М. З. Сигал // Грудная хирургия. – 1963. –№ 5. – С. 64–67.

124. Сигал, М. З. Трансиллюминация при операциях на полых органах / М. З. Сигал. – Москва, 1974. – 184 с.

125. Сильвестров, В. С. Возможности эзофагогастропластики / В. С. Сильвестров, Ю. В. Сильвестров // Пластика пищевода. – Москва, 1991. – С. 17–18.

126. Скобелкин, О. К. Некоторые результаты изучения искусственного пищевода, созданного из большой кривизны желудка / О.К. Скобелкин, Р. А. Тощаков, Е. И. Брехов // Хирургия. – 1973. – № 1. – С. 81–84.

127. Славянис, В. Ю. Рак пищевода: дис. на соиск. учен. степ. д-ра мед. наук / В. Ю. Славянис. – Москва, 1908. – 85 с.

128. Современные аспекты хирургического лечения кардиоэзофагеального рака / М. И. Давыдов, В. С. Мазурин, И. А. Пирогов, В. А. Кузьмичев // Хирургия. – 1992. – № 3. – С.103–103.

129. Соловьев, А. Г. Материалы по пластике пищевода / А.Г. Соловьев // Сборник, посвящ. 35-летней врачеб., науч. и обществ. деятельности проф. Владимира Николаевича Розанова. – Москва; Ленинград: Медгиз, 1934. – С. 183–207.

130. Сотников, А. В. Вибрационные и эндохирургические способы лечения рубцовых стриктур пищевода, пищеводно-кишечных и пищеводно-желудочных анастомозов: дис. на соиск. учен. степ. д-ра мед. наук / А. В. Сотников. – Москва, 1999. – 22 с.

131. Сотников, В. Н. Вибрационные и эндохирургические способы лечения стенозов пищеводно-кишечных и пищеводно-желудочных анастомозов /

В. Н. Сотников, А. В. Сотников // Эндоскопическая хирургия. – 2000. – № 4. – С. 10–16.

132. Способ лечения несостоятельности пищеводно-желудочного анастомоза. Клиническое наблюдение / М. М. Давыдов, А. Г. Абдуллаев, О. А. Малихова, А. В. Цыганкова // Сибирский онкологический журнал. – 2019. – Т. 18, № 4. – С. 102–105.

133. Старков, А. В. К вопросу о лечении рака грудной части пищевода / А. В. Старков // Хирургия. – 1901. – Т. X. – С. 581–620.

134. Стилиди, И. С. Стратегия хирургии рака пищевод: автореф. на соиск. учен. степ. д-ра мед. наук / И. С. Стилиди. – Москва, 2002. – 38 с.

135. Тамулевичюте, Д. И. Болезни пищевода и кардии / Д. И. Тамулевичюте, А. М. Витенас. – Москва: Медицина, 1986. – 224 с.

136. Тарасенко, В. В. Эндоскопическая оценка некоторых методов резекции желудка при язвенной болезни: автореф. на соиск. учен. степ. канд. мед. наук / В. В. Тарасенко. – Астрахань, 1996. – 22 с.

137. Толстокишечная эзофагопластика в России – к истории развития метода / П. М. Богопольский, М. М. Абакумов, С. А. Кабанова, Д. А. Балалыкин // Хирургия. Журнал им. Н.И. Пирогова. – 2012. – № 3. – С. 86–91.

138. Торакоскопическая резекция пищевода по поводу рака его нижнегрудного отдела / Н. М. Кузин, В. В. Сафронов, С. Б. Кашеваров [и др.] // Хирургия. Журнал им. Н.И. Пирогова. – 1999. – № 6. – С. 66–67.

139. Трухманов, А. Н. Диагностика и лечение гастроэзофагеальной рефлюксной болезни / А. Н. Трухманов // Врач. – 2004. – № 8. – С. 4–8.

140. Урсол, Г. Н. Способы хирургического лечение рака пищевода / Г. Н. Урсол // Science Rise. Medicalscience. – 2015. – № 3 (4). – С. 19–26.

141. Филин, В. И. Восстановительная хирургия пищевода / В. И. Филин, В. И. Попов. – Ленинград; Москва, 1974. – 304 с.

142. Функциональная морфология пищевода / Ф. Ф. Сакс, В. Ф. Байтингер, М. И. Медведев, А. К. Рыжков. – Москва, 1985. – 192 с.

143. Функциональная характеристика искусственных пищеводов, созданных из различных отделов желудочно-кишечного тракта / Ю. А. Рубайлов, А. И. Саутенко, В. И. Киреев [и др.] // Вестник Волгоградской медицинской академии. – 1995. – Т. 51, № 1. – С. 137–140.

144. Функциональные результаты пластики пищевода целым желудком / М. Б. Скворцов, А. Н. Бобряков, В. Я. Булыгин, А. А. Альперт // Актуальные вопросы реконструктивной и восстановительной хирургии. – Иркутск, 1988. – Ч. 1. – С. 104–106.

145. Хирургическая тактика экстирпации и резекции пищевода / Н. Х. Мусабаев, Е. М. Имантаев, Л. В. Бельченко [и др.] // Вестник Казахского Национального медицинского университета. – 2016. – № 1. – С. 407–410.

146. Хирургическое лечение кардиоэзофагеального рака / Е. И. Сигал, М. В. Бурмистров, Э. Р. Тикаев, А. Г. Латыпов // Вопросы онкологии. – 2015. – Т. 61, № 6. – С. 978–981.

147. Хирургия рака пищевода: прошлое, настоящее, будущее (научный обзор) / К. В. Арутюнян, К. Г. Шостка, И. М. Кузнецов [и др.] // Профилактическая и клиническая медицина. – 2018. – № 1. – С. 70–77.

148. Черноусов, А. Ф. Рефлюкс-эзофагит / А. Ф. Черноусов, А. Л. Шестаков, Г. С. Тамазян. – Москва, 1999. – 136 с.

149. Черноусов, А. Ф. Хирургия пищевода / А. Ф. Черноусов, П. М. Богопольский, Ф. С. Курбанов. – Москва: Медицина, 2000. – 353 с.: ил.

150. Чиссов, В. И. Атлас онкологических операций / В. И. Чиссов, А. Х. Трахтенберг, А. И. Пачес. – Москва: ГЭОТАР-Медиа, 2008. – 624 с.: ил.

151. Шалимов, А. А. Хирургия пищевода / А. А. Шалимов, В. Ф. Саенко, С. А. Шалимов. – Москва: Медицина, 1975. – 368 с.

152. Шамов, В. Н. Сергей Петрович Федоров / В. Н. Шамов // Сборник в ознаменование сорокалетия научной, врачебной и педагогической деятельности проф. С. П. Федорова. – Москва; Ленинград: Медгиз, 1933. – С. 9–23.

153. Эволюция подходов к анестезиологическому обеспечению в хирургии рака пищевода, ранний этап развития / А. Ф. Хасанов, В. Э. Хороненко, В. Р. Трифонов [и др.] // Анестезиология и реаниматология. – 2017. – Т. 62, № 2. – С. 162–166.

154. Экстирпация пищевода с одномоментной пластикой стеблем из большой кривизны желудка без торакотомии / М. З. Сигал, Р. М. Тазеев, Е. И. Сигал, В. П. Потанин // Грудная хирургия. – 1987. – № 6. – С. 52–60.

155. Эндоскопическая вакуумная терапия в лечении несостоятельности анастомозов верхних отделов пищеварительного тракта. Первый опыт и обзор литературы / И. Е. Хатьков, К. В. Шишин, И. Ю. Недолужко [и др.] // Эндоскопическая хирургия. – 2016. – Т. 22, № 2. – С. 3–9.

156. Эндоскопическая и морфологическая диагностика гастроэзофагеального рефлюкса / М. М. Абакумов, Т. П. Пинчук, И. Е. Галанкина [и др.] // Вестник хирургии имени И.И. Грекова. – 2004. – Т. 163. – №. 6. – С. 11–16.

157. Эффективность использования современных методов диагностики в оценке резектабельности карциномы пищевода / К. В. Павелец, Д. С. Русанов, М. В. Антипова [и др.] // Медицина и организация здравоохранения. – 2018. – Т. 3, № 3. – С. 12–18.

158. Юдин, С. С. Восстановительная хирургия при непроходимости пищевода / С. С. Юдин. – Москва: Медгиз, 1954. – 272 с.: ил.

159. Adjusting to life after esophagectomy: the experience of survivors and carers / N. K. McCorry, M. Dempster, C. Clarke, R. Doyle // Qual. Health. Res. – 2009. – № 19 (10). – P. 1485–1494.

160. Akashi, T. Mediastinal lymphadenectomy in thoracoscopic esophagectomy / T. Akashi // Abstract Book of the VI World Congress of the ISDE. – 1995. – P. 23–25.

161. Aly, A. Reflux after oesophagectomy / A. Aly, G.G. Jamieson // Br. J. Surg. – 2004. – Vol. 91, № 2. – P. 137–141.

162. Anastomotic Leak Does Not Impact on Long-Term Outcomes in Esophageal Cancer Patients / S. K. Kamarajah, M. Navidi, S. Wahed [et al.] // Ann. Surg. Oncol. – 2020. – Vol. 27. – P. 2414–2424. – URL: https://doi.org/10.1245/s10434-020-08199-x

163. Anastomotic leakage after esophageal resection: new treatment options by endoluminal vacuum therapy / R. Weidenhagen, W. H. Hartl, K. U. Gruetzner, [et al.] // Ann. Thorac. Surg. esophageal vacuum therapy. – 2010. – Vol. 90. – P. 1674–1681.

164. Anastomotic leakage post-esophagogastrectomy for esophageal carcinoma: retrospective analysis of predictive factors, management, and influence on longterm survival in a high volume centre / M. Junemann-Ramirez, M. Y. Awan, Z. M. Khan, J. S. Rahamim // Eur. J. Cardiothorac. Surg. – 2005. – Vol. 27. – P. 3–7.

165. Atrial fibrillation after esophagectomy: an indicator of postoperative morbidity / S. P. Stawicki, M. P. Prosciak, A. Gerlach [et al.] // General Thoracic and Cardiovascular Surgery. – 2011. – Vol. 59, № 6. – P. 399–405. – DOI: 10.1007/s11748-010-0713-9.

166. Barrett’s esophagus (BE) and carcinoma in the esophageal stump (ES) after esophagectomy with gastric pull-up in achalasia patients: a study based on 10 years follow / J. R. M. da Rocha, U. Ribeiro, R. A. Sallum [et al.] // Annals of Surgical Oncology. – 2008. – Vol. 15 (10). – P. 2903–2909.

167. Boshier, P. R. Transthoracic versus transhiatal esophagectomy for the treatment of esophagogastric cancer: a meta-analysis / P. R. Boshier, O. Anderson, G. B. Hanna // Ann. Surg. – 2011. – Vol. 254. – P. 894–906. – DOI: 10.1097/SLA.0b013e3182263781.

168. Clinical evaluation of esophageal lymph flow system based on RI uptake of removed regional lymph nodes following lymphoscintigraphy (in Japanese) / G. Tanabe, M. Baba, K. Kuroshima [et al.] // J. Jpn. Surg. Soc. – 1986. – Vol. 87, № 2. – P. 315–323.

169. Collard, J. M. En block and standart esophagectomies by thoracoscopy / J. M. Collard // Ann. Thorac. Surg. – 1993. – Vol. 56, № 5. – P. 675–679.

170. Collard, J. M. Quality of life three years or more after esophagectomy for cancer / J. M. Collard // J. Thorac. Cardiovasc. Surg. – 1992. – Vol. 104. – P. 391–394.

171. Comparisons between minimally invasive and open esophagectomy for esophageal cancer with cervical anastomosis: a retrospective study / Z. Li, C. Liu, Y. Liu [et al.] // J. Cardiothorac. Surg. – 2020. – Vol. 15. – P. 128. – URL: https://doi.org/10.1186/s13019-020-01182-3

172. Costa, J. Treatment for Anastomotic Leak After Ivor-Lewis Esophagectomy / J. Costa, L. A. Gorenstein, D'Ovidio F. Novel // The Annals of thoracic surgery. – 2018. – Vol. 106, № 3. – P. e107–e109.

173. Covered biodegradable stent: new therapeutic option for the management of esophageal perforation or anastomotic leak / M. Černá, M. Köcher, V. Válek [et al.] // Cardiovasc. Intervent. Radiol. – 2011. – Vol. 34. – P. 1267–1271.

174. Current management of esophageal perforation: 20 years' experience / A. Eroglu, A. Turkyilmaz, Y. Aydin [et al.] // Dis Esophagus. – 2009. – Vol. 22. – P. 374–380.

175. De Meester, F.R. Technique, indications, and clinical use of oesophageal pH monitoring / F. R. De Meester, C. I. Wang, F. A. Wernly // Thorac. Cardiovasc. Surg. – 1980. – Vol. 79, № 5. – P. 616–670.

176. Denervated stomach as an esophageal substitute recovers intraluminal acidity with time / C. Gutschow, J. M. Collard, R. Romagnoli [et al.] // Ann. Surg. – 2001. –Vol. 233, № 4. – P. 509–514.

177. Donington, J. S. Functional conduit disorders after esophagectomy / J. S. Donington // Thora. Surg. Clin. – 2006. – № 16. –P. 53.

178. Drainage of esophageal leakage using endoscopic vacuum therapy: a prospective pilot study / M. Ahrens, T. Schulte, J. Egberts [et al.] // Endoscopy. – 2010. – № 42. –P. 693–698.

179. Endoscope-assisted mediastinal drainage therapy for anastomosis leakage after esophagectomy: a retrospective cohort study / W. Guo, L. Zhu, Y. Wu [et al.] // Ann. Transl. Med. – 2019. – Vol. 7 (23). – P. 747. – URL: https://doi.org/10.21037/atm.2019.11.103

180. Endoscopic and surgical management of leakage and mediastinitis after esophageal surgery / H. Messmann, W. Schmidbaur, J. Jäckle [et al.] // Bes. Pract. Res. Cl. Gastroenterol. – 2004. – № 18. – P. 809–827.

181. Endoscopic debridement of paraesophageal, mediastinal abscesses: a prospective case series / T. Wehrmann, N. Stergiou, B. Vogel [et al.] // Gastrointest. Endosc. – 2005. – Vol. 62. – P. 344–349.

182. Endoscopic treatment of thoracic esophageal anastomotic leaks by using silicone-covered, self-expanding polyester stents / D. Schubert, H. Scheidbach, R. Kuhn [et al.] // GastrointestEndosc. – 2005. – Vol. 61. – P. 891–896.

183. Erythromycin stimulates gastric emptying after esophagectomy with gastric replacement: a randomized clinical trial / M. Burt, A. Scott, W.C. Williard [et al.] // J. Thorac. Cardiovasc. Surg. – 1996. – Vol. 111. – P. 649.

184. Esophageal cancer associated with multiple cancerous lesion: clinicopathologic comparisons between multiple and intramural metastatic le-sions / M. Maeta, A. Kondo, S. Shibata [et al.] // Gastroenterol. Jpn. – 1993. – Vol. 28, № 2. – P. 187–192.

185. Esophageal resection for cancer of the esophagus: long-term function and quality of life / A. J. McLarty, C. Deschamps, V. F. Trastek [et al.] // Ann. Thora. Surg. – 1997. – Vol. 63, № 6. – P. 1568–1572.

186. Esophageal stents for anastomotic leaks and perforations / J. D’Cunha, N. M. Rueth, S. S. Groth [et al.] // J. Thorac. Cardiovasc. Surg. – 2011. – Vol. 142. – P. 39–46.

187. Esophageal stents for leaks and perforations / Y. Dai, S. S. Chopra, M. Steinbach [et al.]// Semin. Thorac. Cardiovasc. Surg. – 2011. – № 23. – P. 159–162.

188. Evaluation of anatomical and functional changes esophageal stump of patients with advanced megaesophagus submitted to subtotal laparoscopic esophagectomy / J. A. T. Júnior, G. A. Terra, A. A. da Silva, E. Crema // Acta Cirúrgica Brasileira. – 2012. – Vol. 27 (9). – P. 650–658.

189. Feasibility of quality of life assessment in patients with upper gastrointestinal tract cancer / J. M. Blazeby, J. Nicklin, S. T. Brookes [et al.] // Br. J. Cancer. – 2003. – Vol. 89, № 3. – P. 497–501.

190. Finley, R. J. The results of esophagogastrectomy without thoracotomy for adenocarcinoma of esophagogastric junction / R. J. Finley, R. I. Inculet // Ann. Surg. – 1989. – Vol. 210, № 4. – P. 535–543.

191. Functioning of the intrathoracic stomach after esophagectomy / M. Nishikawa, T. Murakami, A. Tangoku [et al.] // Arch. Surg. – 1994. – Vol.129. – № 8. – P.837–841.

192. Gastroplasty: yes or no to gastric drainage procedure / T. E. Lerut, W. Coosemans, P. De Leyn, D. van Raemdonck // Dis. Esophagus. – 2001. – Vol. 14. – P. 173–177.

193. Guidelines for Perioperative Care in Esophagectomy: Enhanced Recovery After Surgery (ERAS®) Society Recommendations / D. E. Low, W. Allum, G. De Manzoni [et al.] // World J Surg. – 2019. – Vol. 43. – P. 299–330. – URL: https://doi.org/10.1007/s00268-018-4786-4

194. Halm, E. A. Is volume related to outcome in health care? A systematic review and methodologic critique of the literature / E. A. Halm, C. Lee, M. R. Chassin // Annals of Internal Medicine. – 2002. – Vol. 137, № 6. – P. 511–520.

195. Hand-sewn vs linearly stapled esophagogastric anastomosis for esophageal cancer: a meta-analysis / Xu-Feng Deng, Quan-Xing Liu, Dong Zhou // World J. Gastroenterol. – 2015. – Vol. 15. – P. 4757–4764.

196. Health-related quality of life among patients cured by surgery for esophageal cancer / P. Lagergren, K. N. Avery, R. Hughes [et al.] // Cancer. – 2007. – Vol. 110, № 3. – P. 686–693.

197. Herzen, P. Eine Modifikation der Roux'schen esophago-jejuno-gastrostomie / P. Herzen // Ref. Zentralbl. Chir. – 1908. – Bd. 35. – S. 219.

198. Home enteral nutrition after esophagectomy for esophageal cancer / Li MMa Liu, Yu-cui BDb Wang, Qian-wen MMa Liu [et al.] // Medicine. – 2020. – Vol. 99, Issue 36. – P. e21988. – URL: https://doi.org/10.1097/MD.0000000000021988

199. Hospital volume and surgical mortality in the United States / J. D. Birkmeyer, A. E. Siewers, E. V. Finlayson [et al.] // New England Journal of Medicine. – 2002. – Vol. 346 (15). – P. 1128–1137. – DOI:10.1056/NEJMsa012337.

200. ICU nurse-to-patient ratio is associated with complications and resource use after esophagectomy / R. K. Amaravadi, J. B. Dimick, P. J. Pronovost, P. A. Lipsett // Intensive Care Medicine. – 2000. – № 26 (12). – P. 1857–1862. – DOI: 10.1007/s001340000720.

201. Impact of proton pump inhibitors on benign anastomotic stricture formations after esophagectomy and gastric tube reconstruction: results from a randomized clinical trial / J. Johansson, S. Oberg, J. Wenner [et al.] // Ann. Surg. – 2009. – Vol. 250, № 5. – P. 667–673.

202. Incidence and management of benign anastomotic stricture after cervical oesophagogastrostomy / J. P. Pierie, P. W. de Graaf, H. Poen [et al.] // Br. J. Surg. – 1993. – № 80 (4). – P. 471–474.

203. International consensus on standardization of data collection for complications associated with esophagectomy: esophagectomy complications consensus group (ECCG) / D.E. Low, D. Alderson, I. Cecconello [et al.] // Annals of Surgery. – 2015. – Vol. 262, № 2. – P. 286–294. – DOI: 10.1097/SLA.0000000000001098.

204. Intraoperative scanning laser Doppler flowmetry in the assessment of gastric tube perfusion during esophageal resection / N. H. Boyle, A. Pearce, D. Hunter [et al.] // J. Am. Coll. Surg. – 1999. – Vol. 188. –P. 498.

205. Ivor Lewis esophagogastroectomy for carcinoma of the esophagus: early and late functional results / R. V. King, P. C. Pairolero, U. F. Transtek [et al.] // Ann. Thorac. Surg. – 1987. – Vol. 44. – P. 119–122.

206. Loske, G. Intraluminal and intracavitary vacuum therapy for esophageal leakage: a new endoscopic minimally invasive approach / G. Loske, T. Schorsch, C. Müller // Endoscopy. – 2011. – Vol. 43. – P. 540–544.

207. Lymphocyte count and platelet volume predicts postoperative complications in esophagectomy for cancer: a cohort study / F. Tustumi, F. R. Takeda, A. A. Guerra Soares Brandão [et al.] // Arquivos de Gastroenterologia. – 2019. – Vol. 56, № 4. – P. 377–385. – URL: https://doi.org/10.1590/s0004-2803.201900000-70.

208. Management of anastomotic leaks after esophagectomy and gastric pull-up / A. Famiglietti, J. F. Lazar, H. Henderson [et al.] // J Thorac Dis. – 2020. – Vol. 12 (3). – P. 1022–1030. – URL: https://doi.org/10.21037/jtd.2020.01.15

209. Management of postoperative complications following esophagectomy / D. I. Schubert, S. Dalicho, L. Flohr [et al.] // Chirurg. – 2012. – Vol. 83 (8). – P. 712–718. – DOI: 10. 1007/s00104-011-2265-7.

210. Mariette, C. Surgery in esophageal and gastric cancer patients: What is the role for nutrition support in your daily practice? / C. Mariette, M. De Botton, G. Piessen // Annals of Surgical Oncology. – 2012. – Vol. 19, № 7. – P. 2128–2134. – DOI: 10.1245/s10434-012-2225-6.

211. Mechanisms and clinical applications of the vacuum-assisted closure (VAC) Device: a review / M. L. Venturi, C. E. Attinger, A. N. Mesbahi [et al.] // Am. J. Clin. Dermatol. – 2005. – № 6. – P. 185–194.

212. Mennigen, R. Novel treatment options for perforations of the upper gastrointestinal tract: endoscopic vacuum therapy and over-the-scope clips /

R. Mennigen, N. Senninger, M. G. Laukoette // World J. Gastroenterol. – 2014. – Vol. 20. – P. 7767–7776.

213. Metzger, R. Evidence-based operative details in esophageal cancer treatment: surgical approach, lymphadenectomy, anastomosis / R. Metzger, F. Schütze, S. Mönig // Viszeralmedizin. – 2015. – Vol. 31. – P. 337–340.

214. Nissen, R. Erlebtes aus der Thoraxchirurgie / R. Nissen. – Stuttgart: Thieme, 1955. – 66 s.: il.

215. Nissen, R. Pages of the history of chest surgery / R. Nissen, R. Wilson. – Springfield: Charles C. Thomas Publisher, 1960. – 166 p.: il.

216. Optimal timing and route of nutritional support after esophagectomy: A review of the literature / R. Zheng, C. L. Devin, M. J. Pucci [et al.] // World J. Gastroenterol. – 2019. – Vol. 25 (31). – P. 4427–4436.

217. Outcomes of extended radical esophagectomy for thoracic esophageal cancer / T. Nishimaki, T. Suzuki, S. Suzuki [et al.] // J. Am. Coll. Surg. – 1998. – Vol. 186, № 3. – P. 306–312.

218. Patients' experiences of supportive care from a long-term perspective after oesophageal cancer surgery a focus group study / M. Malmström, R. Klefsgard, J. Johansson, B. Ivarsson // Eur. J. Oncol. Nurs. – 2013. – № 17. – P. 856–862.

219. Petrin, G. Anastomotic stenosis occurring after circular stapling in esophageal cancer surgery / G. Petrin, A. Ruol, G. Battaglia // Surg. Endosc. – 2000. – Vol. 14. – P. 670–674.

220. Predictive factors for postoperative pulmonary complications and mortality after esophagectomy for cancer / S. Law, K. Wong, K. Kwok [et al.] // Annals of Surgery. – 2004. – Vol. 240, № 5. – P. 791–800. – DOI: 10.1097/01.sla. 0000143123. 24556.1c.

221. Predictors of anastomotic leak after esophagectomy: an analysis of the society of thoracic surgeons general thoracic database / E. Kassis, A. S. Kosinski, P. Jr. Ross [et al.] // Ann. Thorac. Surg. – 2013. – Vol. 96. – P. 1919.

222. Predictors of major morbidity or mortality after resection for esophageal cancer: a society of thoracic surgeons general thoracic surgery database risk adjustment model / D. P. Raymond, C. W. Seder, C. D. Wright [et al.] // The Annals of Thoracic Surgery. – 2016. – Vol. 102, № 1. – P. 207–214. – DOI: 10.1016/j.athoracsur. 2016.04.055.

223. Prevalence and risk factors for ischemia, leak, and stricture of esophageal anastomosis: gastric pull-up versus colon interposition / J. W. Briel, A. P. Tamhankar, J.A. Hagen [et al.] // J. Am. Coll. Surg. – 2004. – Vol. 198. – P. 536.

224. Principles of surgical treatment for carcinoma of the esophagus / H. Akiyama, M. Tsurumaru, T. Kawamura, Y. Ono // Ann. Surg. – 1981. – Vol. 194, № 3. – P. 438–446.

225. Pulmonary complications after esophagectomy / C. E. Avendano, P. A. Flume, G. A. Silvestri [et al.] // The annals of thoracic surgery. – 2002. – Vol. 73 (3). – P. 922–926. – DOI: 10.1016/S0003-4975(01)03584-6.

226. Quality of life and persisting symptoms after oesophageal cancer surgery / P. Viklund, Y. Wengstrom, I. Rouvelas [et al.] // Eur. J. Cancer. – 2006. – Vol. 42, № 10. – P. 1407–1414.

227. Radicality in esophageal cancer surgery / F. Fekete, B. Gayet, F. Langonnet, J. Lemee // Int. J. Surg. – 1987. – Vol. 17, № l. – P. 15–20.

228. Raymond, D. P. Complications of esophageal resection / D. P Raymond; ed. J. S Friedberg, 2016. – URL: https://www.uptodate.com/contents/complications-of-esophageal-resection

229. Recent progress in multidisciplinary treatment for patients with esophageal cancer / M. Watanabe, R. Otake, R. Kozuki [et al.] //. Surg Today. – 2020. – Vol. 50. – P. 12–20. – URL: https://doi.org/10.1007/s00595-019-01878-7

230. Reducing hospital morbidity and mortality following esophagectomy / B. Z. Atkins, A. S. Shah, K. A. Hutcheson [et al.] / The annals of thoracic surgery. – 2004. – Vol. 78 (4). – P. 1170–1176. – DOI: 10.1016/j.athoracsur.2004.02.034.

231. Rossetti, M. Die operierte Speiserohre / M. Rossetti. – Stattgart, 1963. – 126 p.

232. Sauerbruch, F. Die Chirurgie der Brustorgane / F. Sauerbruch. – Berlin: Springer, 1925. – Bd. 2. – 1076 s.: il.

233. Schaheen, L. Optimal approach to the management of intrathoracic esophageal leak following esophagectomy: a systematic review / L. Schaheen, S. H. Blackmon, K. S. Nason // Am. J. Surg. – 2014. – Vol. 208. – P. 536–543.

234. Schlottmann, F. Transhiatal vs transthoracic esophagectomy: a NSQIP analysis of postoperative outcomes and risk factors for morbidity / F. Schlottmann, P. D. Strassle, M. G.Patti // J. Gastrointest. Surg. – 2017. – Vol. 21. – P.1757–1763. – DOI: 10.1007/s11605-017-3572-1.

235. Selective referral to highvolume hospitals: estimating potentially avoidable deaths / R. A. Dudley, K. L. Johansen, R, Brand [et al.] // Journal of the American Medical Association. – 2000. – Vol. 283, № 9. – P. 1159–1166.

236. Shimi, S. Laparoscopic cardiomyotomy for achalasia / S. Shimi, L. K. Nathanson, A. Cushieri // J. Roy. Coll. Surg. Edinb. – 1991. – Vol. 36, № 2. – P. 152–160.

237. Siewert, J. R. Lymphadenectomy in esophageal cancer surgery / J. R. Siewert, J. R. Siewert, J. D. Roder // Dis. Esoph. – 1992. – № 2. – P. 91–97.

238. Stent implantation as a treatment option in patients with thoracic anastomotic leaks after esophagectomy / W. K. Kauer, H. J. Stein, H. J. Dittler, J. R. Siewert // Surg. Endosc. – 2008. – № 22. – P. 50–53.

239. Systematic review: temporary stent placement for benign rupture or anastomotic leak of the oesophagus / P. G. Van Boeckel, A. Sijbring, F. P. Vleggaar, P. D. Siersema // Aliment. Pharmacol. Ther. – 2011. – Vol. 33. – P. 1292–1301.

240. The efficacy of ischemic conditioning in the prevention of gastroesophageal anastomotic complications: a meta-analysis / Z. G. Zhuo, X. Shen,

T. N. Song [et al.] // Ann. Palliat. Med. – 2020. – Vol. 9 (4). – P. 1586–1595. – URL: https://doi.org/10.21037/apm-19-569

241. The enhanced recovery after surgery (ERAS) protocol to promote recovery following esophageal cancer resection / A. Ashok, D. Niyogi, P. Ranganathan [et al.] // Surg Today. – 2020. – Vol. 50. – P. 323–334. – URL: https://doi.org/10.1007/s00595-020-01956-1

242. The EORTC QLQ-C30 scoring manual / P. Fayers, N. Aaronson, K. Bjordal [et al.]. – Brussles: European Organization for Research and Treatment of Cancer, 1999. – Vol. 2. – URL: https://www.eortc.org/app/uploads/sites/2/2018/02/SCmanual.pdf

243. The esophageal remnant after gastric interposition / X. B. D'Journo, J. Martin, P. Ferraro, A. Duranceau // J. Int. Soc. Dis. Esophagus. – 2008. – № 21. – P. 377–388.

244. The European Organization for Research and Treatment of Cancer QLQ-C30: a quality-of-life instrument for use in international clinical trials in oncology / N. K. Aaronson, S. Ahmedzai, B. Bergman [et al.] // J. Natl. Cancer. Inst. – 1993. – № 85 (5). – P. 365–376.

245. The management of esophagogastric anastomotic leak after esophagectomy for esophagealcarcinoma / A. Turkyilmaz, A. Eroglu, Y. Aydin [et al.] // Diseases of the Esophagus. – 2009. – № 22 (2). – P. 119–126. – DOI: 10.1111/j.1442-2050.2008.00866.x.

246. The role of clips in preventing migration of fully covered metallic esophageal stents: a pilot comparative study / G. Vanbiervliet, J. Filippi, B. S. Karimdjee [et al.] // Surg. Endosc. – 2012. – Vol. 26. – P. 53–59.

247. Thoracoscopic esophagomyotomy. Initial experience with a new approach for achalasia / C. Pellegrini, L.A. Wetter, M. Patti [et al.] // Ann. Surg. – 1992. – Vol. 216, № 1. – P. 291–296.

248. Thoracoscopic surgery for benign esophageal disease / M. Ohgami, N. Ando, S. Ozawa, M. Kitajima // RinshoKuobuGeka. – 1994. – Vol. 14, № 1. – P. 30–36.

249. Transhiatal esophagectomy is not associated with poor quality lymphadenectomy / F. R. Takeda, F. Tustumi, B. C. Nigro [et al.] // ABCD Arq Bras Cir Dig. – 2019. – Vol. 32(4). – P. 1475. – URL: https://doi.org/10.1590/0102-672020190001e1475

250. Transthoracic anastomotic leak after esophagectomy: current trends / C. E. Ryan, A. Paniccia, R. A. Meguid, M. D. McCarter // Ann. Surg. Oncol. – 2017. – Vol. 24. – P. 281–290. – DOI: 10.1245/s10434-016-5417-7.

251. Transthoracic approach is associated with increased incidence of atrial fibrillation after esophageal resection / K. R. Lohani, K. C. Nandipati, S. E. Rollins [et al.] // Surgical Endoscopy. – 2015. – Vol. 29, № 7. – P. 2039–2045. – DOI: 10.1007/s00464-014-3908-9.

252. Transthoracic versus transhiatal esophagectomy for esophageal carcinoma: experience from a single tertiary care institution / N. U. Kawoosa, A. M. Dar, M. Sharma [et al.] // World J. Surg. – 2011. – Vol. 35. – P. 1296–12302. – DOI: 10.1007/s00268-011-1020-z.

253. Transthoracic versus transhiatal resection for esophageal adenocarcinoma of the lower esophagus: A value-based comparison / O. V. Khullar, R. Jiang, S. D. Force [et al.] // J. Surg. Oncol. – 2015. – Vol. 112. – P. 517–523. – DOI: 10.1002/jso.24024

254. Transthoracic versus transhiatal surgery for cancer of the esophagogastric junction: a meta-analysis / M. T. Wei, Y. C. Zhang, X. B. Deng [et al.] // World J. Gastroenterol. – 2014. – Vol. 20. – P. 10183–10192. – DOI: 10.3748/wjg.v20.i29.10183.

255. Use of mini-invasive procedures in esophageal surgery / A. Peraccia, E. Ancona, A. Ruol [et al.] // Chirurgie. – 1992. – Vol. 118, № 5. – P. 305–308.

256. Use of self-expandable plastic stents for the treatment of esophageal perforations and symptomatic anastomotic leaks / C. M. Gelbmann, N. L. Ratiu, H. C. Rath [et al.] // Endoscopy. – 2004. – Vol. 36. – P. 695–699.

257. Yasuyuki, S. Как выбрать хирургическую тактику для рака пищеводно-желудочного перехода? / S. Yasuyuki, Y. Hiroharu // Клиническая практика. – 2019. – Т. 10, № 4. – С. 104–108.

258. Yudin, S. S. Surgical construction of 80 cases of Artificial Esophagus / S. S. Yudin // Surg. Gynecol. Obst. – 1944. – Vol. 78, № 1. – P. 23–59.